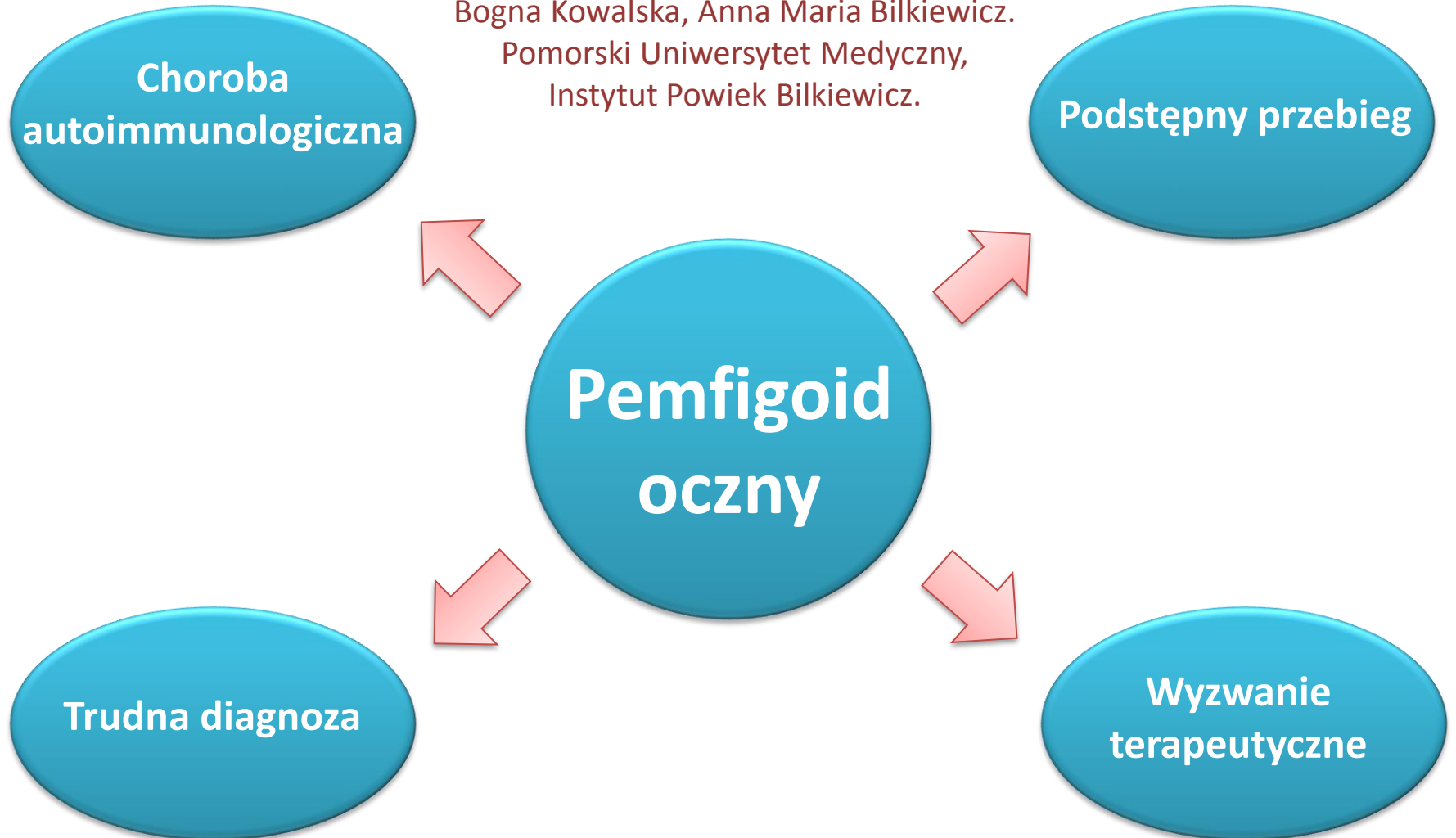
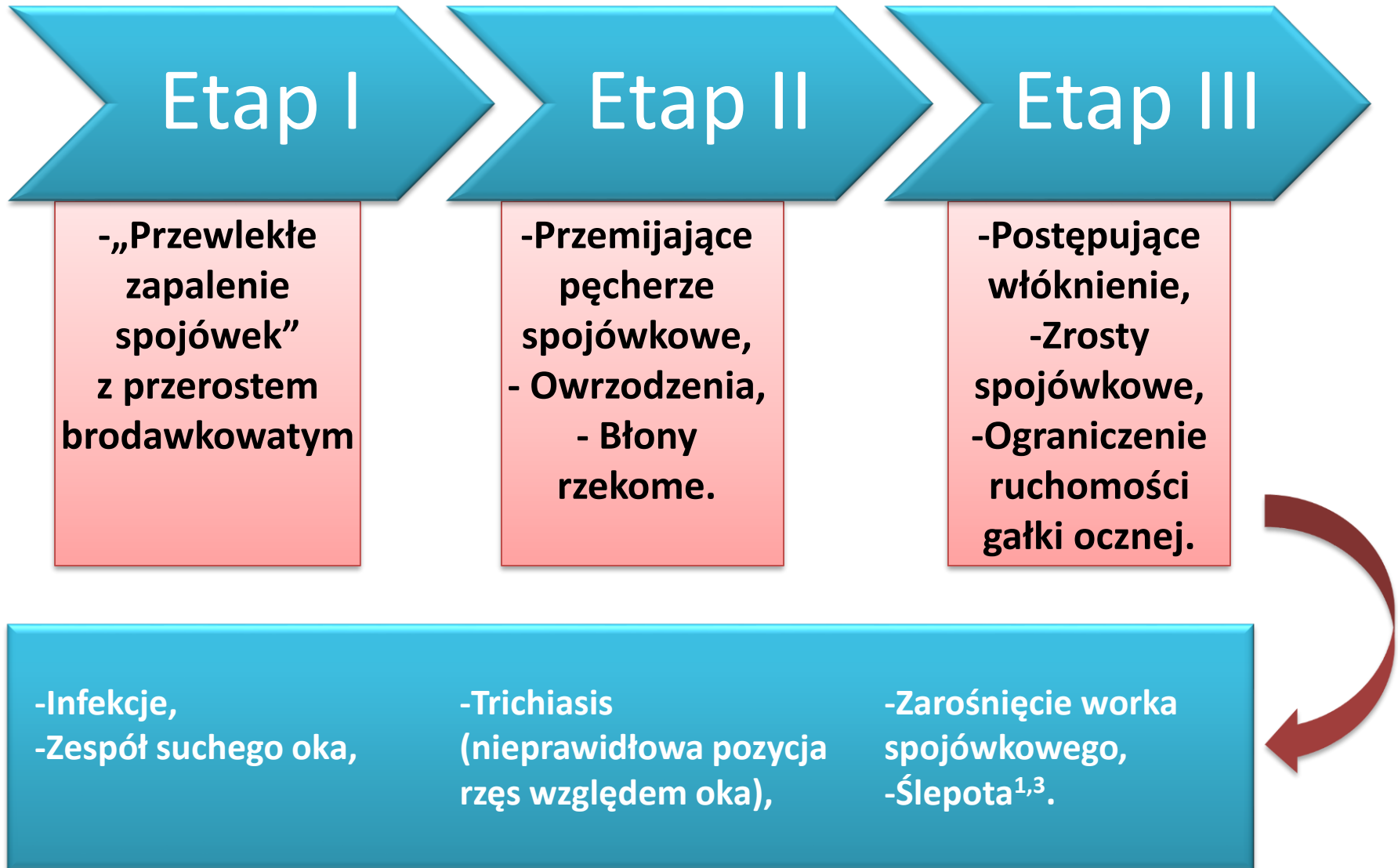


Postać pemfigoidu ocznego jako wyzwanie diagnostyczne i terapeutyczne.

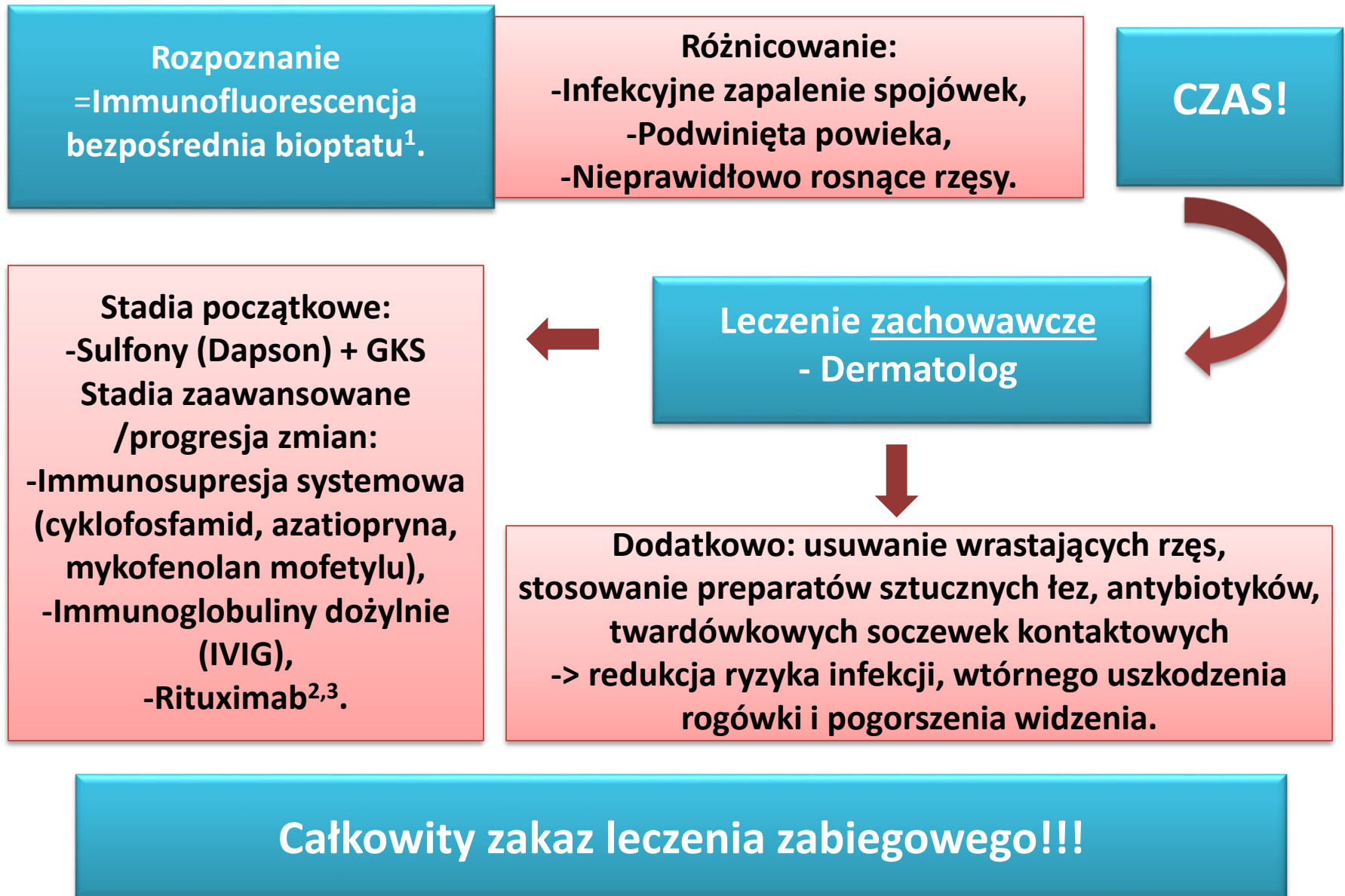Bogna Kowalska, Anna Maria Bilkiewicz.
Pomorski Uniwersytet Medyczny,
Instytut Powiek Bilkiewicz.



Progresja zmian



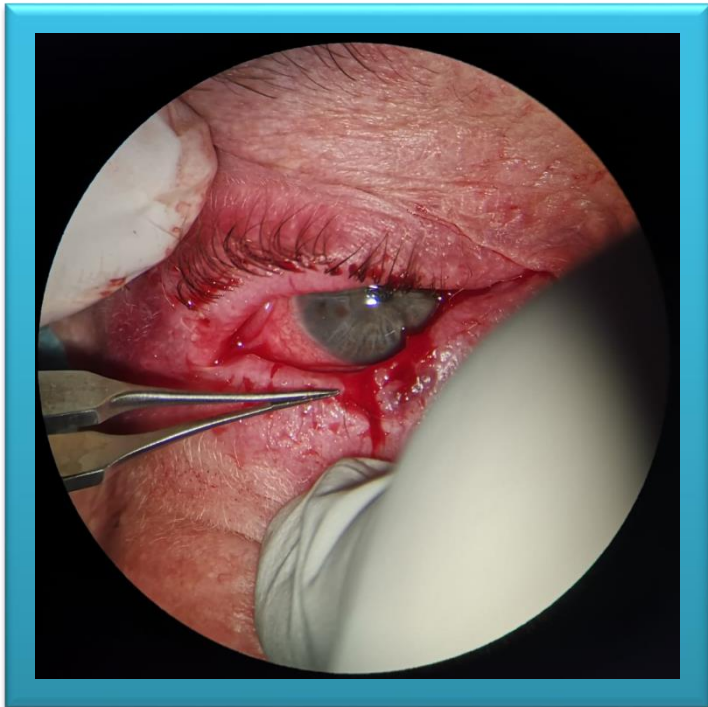
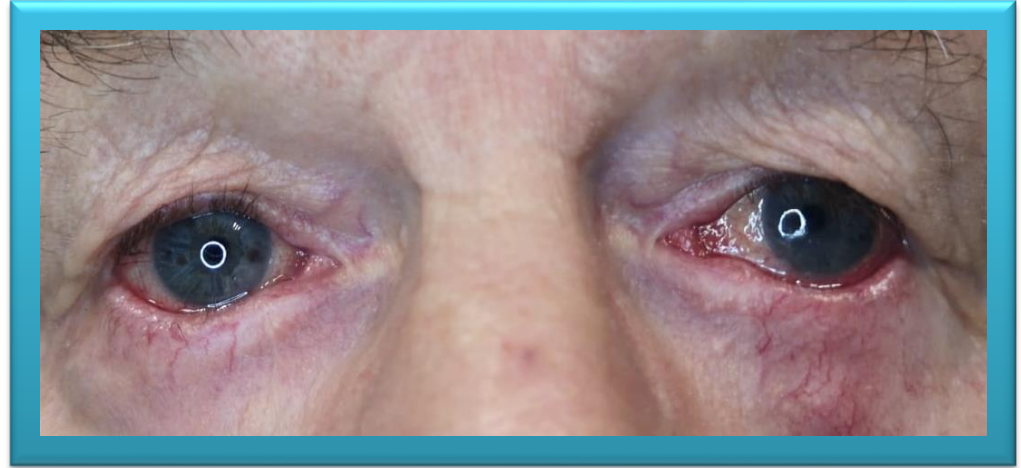Diagnostyka i leczenie



Przypadki kliniczne

- W przeszłości 3-krotna korekcja entropionu,
- Brak właściwej diagnozy przez cały okres leczenia (ponad 10 lat).

Pacjent lat 78

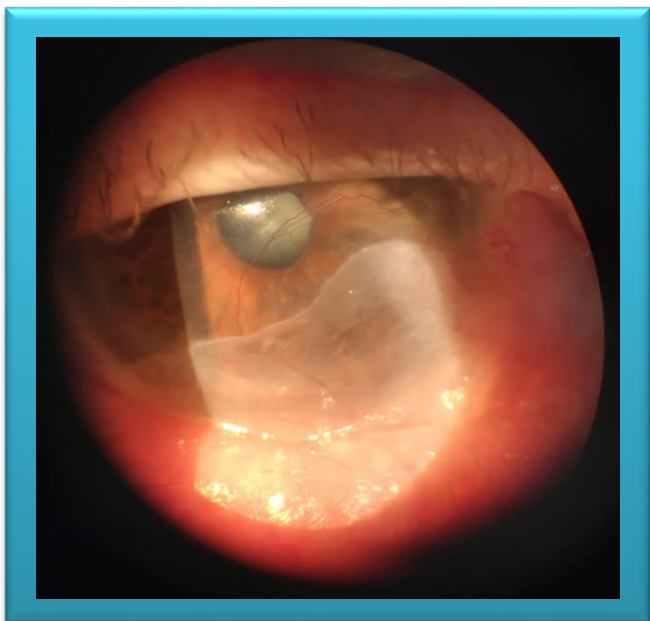


- ➔
- Brak możliwości zastosowania soczewek terapeutycznych (skrócenie załamków spojówki).

➔

Aktualny stan leczenia:

- Usunięcie rzęs (elektrokoagulacja, częściowo en bloc),
- skierowanie do dermatologicznego ośrodka referencyjnego celem podjęcia leczenia zachowawczego z zaświadczeniem o absolutnym zakazie ingerencji chirurgicznych (wyjątek: w celu usunięcia rzęs).



Pacjent lat 54

-W przeszłości 4 zabiegi w obrębie powieki dolnej celem korekcji rozpoznanego entropionu, symblepharonu oraz nieprawidłowo rosnących rzęs.



**-W efekcie znaczne skrócenie załamek spojówki,
-Dalszy nieprawidłowy wzrost rzęs i ciągłe drażnienie rogówki, a w następstwie jej uszkodzenie.**



**-Brak możliwości kwalifikacji do przeszczepu rogówki z powodu ciągłego zadrażnienia,
-Brak możliwości stosowania soczewek terapeutycznych (skrócone załamki spojówki).**



**-Wieloletni przebieg choroby, błędne diagnozy oraz niepotrzebne zabiegi w obrębie powiek,
-Obecnie: ślepota; pacjent pobiera rentę.**

Piśmiennictwo:

1. Hossain, P. The evil curse of ocular pemphigoid. *Eye* 25, 1107–1108 (2011).
2. Fremont, Félix MD; Pelissier-Suarez, Cyrielle MD; Fournié, Pierre MD, PhD; Porterie, Marie MD; Thevenin, Anaïs MD; Astudillo, Leonardo MD; Paricaud, Kim MD; Gualino, Vincent MD; Soler, Vincent MD, PhD; Pugnet, Grégory MD, PhD. Clinical Characteristics and Outcomes of Ocular Cicatricial Pemphigoid: A Cohort Study and Literature Review. *Cornea*. 2019 Nov;38(11):1406-1411.
3. Taurone, S., Spoletini, M., Ralli, M. et al. Ocular mucous membrane pemphigoid: a review. *Immunol Res* 67, 280–289 (2019).