Wybrane parametry przedniego odcinka oka w populacji z wczesnym stożkiem rogówki

Patryk Młyniuk[1,2], Magdalena Kaszuba-Modrzejewska[1,2], Jagoda Rzeszewska-Zamiara[1,2], Ilona Piotrowiak-Słupska[1,2], Bartłomiej J. Kałużny[1,2]

1. Klinika Okulistyki i Optometrii, Katedra Chorób Oczu, Collegium Medicum w Bydgoszczy Uniwersytetu Mikołaja Kopernika w Toruniu
2. Klinika Okulistyczna Oftalmika w Bydgoszczy

XIII Międzynarodowe Sympozjum
Postępy w diagnostyce i terapii schorzeń rogówki
8-10.04.2021 – ONLINE

UNIWERSYTET MIKOŁAJA KOPERNIKA W TORUNIU
Collegium Medicum im. Ludwika Rydygiera w Bydgoszczy
Klinika Okulistyki i Optometrii

OFTALMIKA
Klinika Okulistyczna im. prof. J. Kałużnego

Wprowadzenie

Stożek rogówki (keratoconus) to degeneracyjna, niezapalna choroba ektatyczna rogówki.

W jej wyniku dochodzi do ścieńczenia i nadmiernego uwypuklenia rogówki w części centralnej lub paracentralnej.

Parametry geometryczne rogówki, jej właściwości biomechaniczne, a także parametry przedniego odcinka oka ulegają zmianie.

Do zmian dochodzi również w nabłonku rogówki, który zmienia swoją grubość celem kompensacji nieregularności zrębu. Staje się cieńszy w szczycie stożka (czarna strzałka) i grubszy dokoła szczytu (białą strzałka).

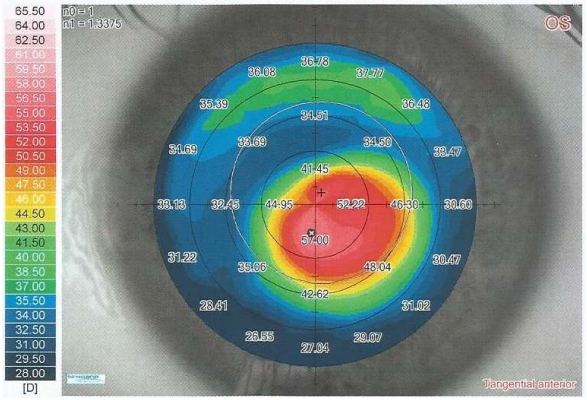

Mapa tangencjalna przedniej powierzchni rogówki w stożku – Sirius, CSO, Italy

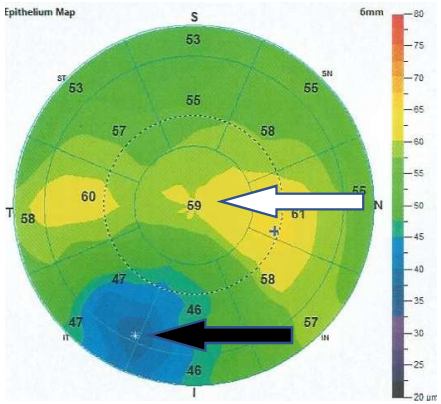

Mapa grubości nabłonka rogówki w stożku – Avanti RTVue XR, Optovue, USA)

Cel

Ocena różnic w wybranych parametrach przedniego odcinka oka mierzonych u osób z wczesnym stożkiem rogówki w porównaniu z populacją zdrową.

Metodyka

Pacjenci włączeni do badania zostali poddani badaniu refrakcji; tomografii rogówki (Sirius, CSO, Italy) i optycznej koherentnej tomografii przedniego odcinka oka (Avanti RTVue XR, Optovue, USA).

Stopień zaawansowania stożka rogówki oceniono na podstawie skali Amslera-Krumeicha (AK) – stopień 1 i skali ABCD – stopień 0.

	Oczy zdrowe n=61	Oczy z wczesnym stożkiem rogówki n=27	p
Astygmatyzm refrakcyjny [D]	-0.56 (0.58) -0.5 (-0.75-0)	-1.33 (1.45) -1.25 (-2.5-0)	**<0.001**
Astygmatyzm rogówkowy [D]	-0.94 (0.5) -0.87 (-1.27 - -0.56)	-2.64 (1.25) -2.54 (-3.41 - -1.74)	**<0.001**
Pozioma widoczna średnica tęczówki [mm]	12.15 (0.2) 12.1 (11.96-12.33)	12.42 (0.35) 12.39 (12.16-12.66)	**<0.001**

Średnia (odchylenie standardowe); mediana (Q1-Q3)

Wyniki

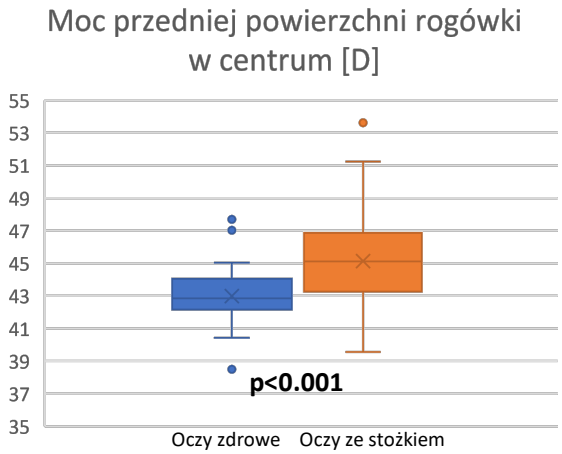

Moc przedniej powierzchni rogówki w centrum:
oczy zdrowe: 42.99 ± 1.74 D
oczy ze stożkiem rogówki: 45.13 ± 2.93 D.

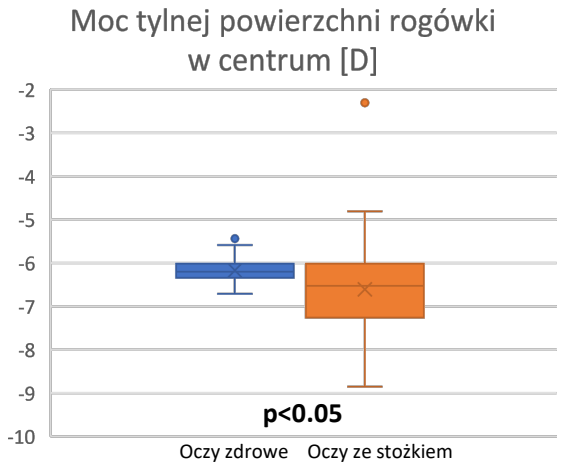

Moc tylnej powierzchni rogówki w centrum:
oczy zdrowe: -6.17 ± 0.24 D
oczy ze stożkiem rogówki: -6.61 ± 1.16 D.

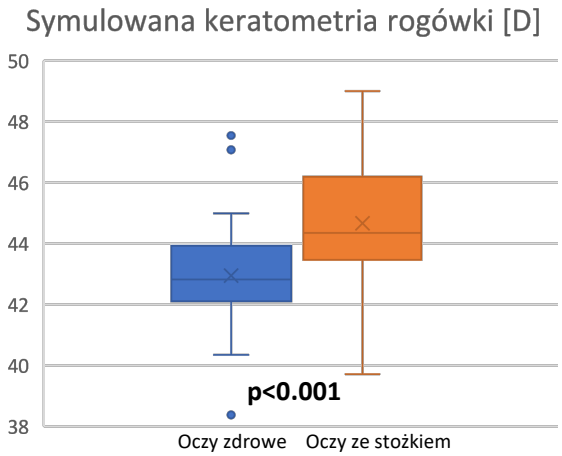

Symulowana keratometria rogówki:
oczy zdrowe: 42.95 ± 1.74 D
oczy ze stożkiem rogówki: 44.66 ± 2.1 D.

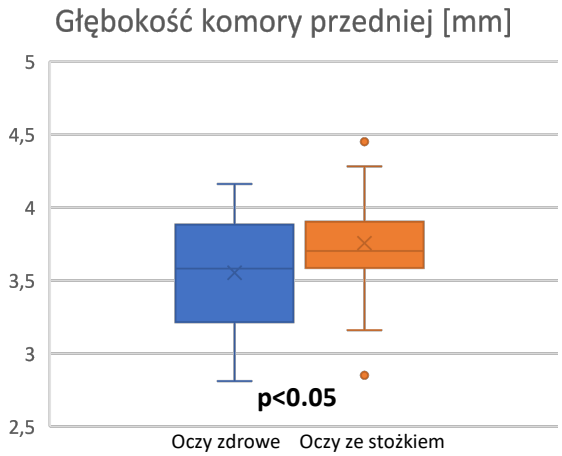

Głębokość komory przedniej:
oczy zdrowe: 3.55 ± 0.37 mm
oczy ze stożkiem rogówki: 3.75 ± 0.32 mm.

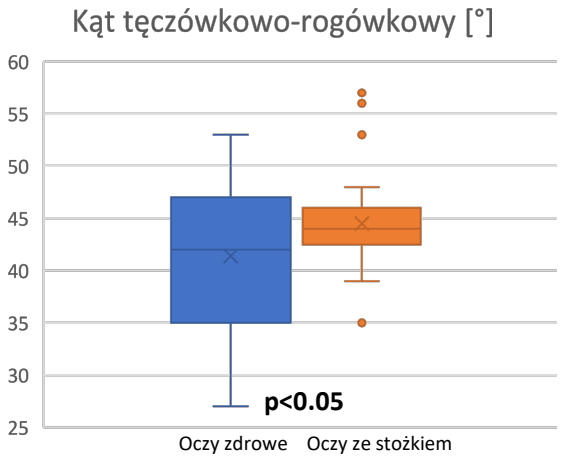

Kąt tęczówkowo-rogówkowy:
oczy zdrowe: 41.38 ± 7°
oczy ze stożkiem rogówki: 44.49 ± 4.29°.

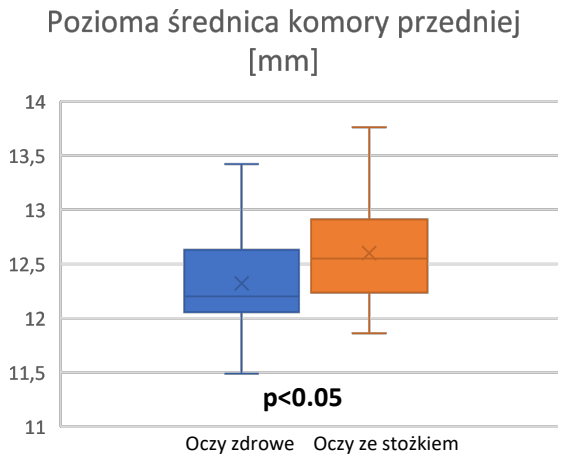

Pozioma średnica komory przedniej:
oczy zdrowe: 12.32 ± 0.45 mm
oczy ze stożkiem rogówki: 12.6 ± 0.48 mm.

Wyniki

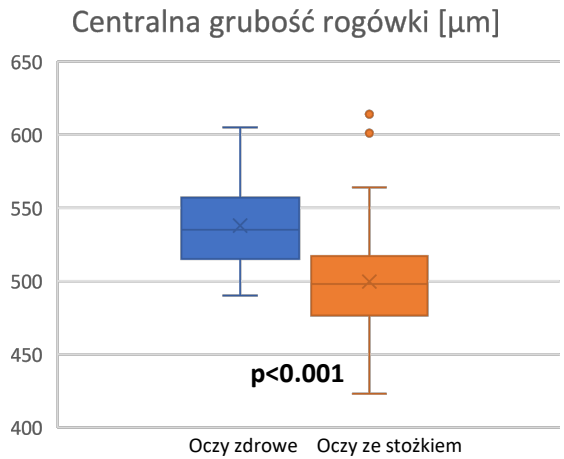

Centralna grubość rogówki w centrum:
oczy zdrowe: 537.8 ± 28.85 µm
oczy ze stożkiem rogówki: 499.59 ± 38.86 µm.

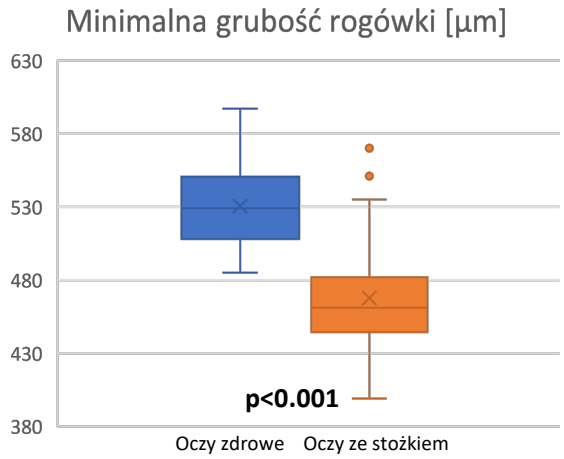

Minimalna grubość rogówki w centrum:
oczy zdrowe: 530.48 ± 28.32 µm
oczy ze stożkiem rogówki: 467.59 ± 35.45 µm.

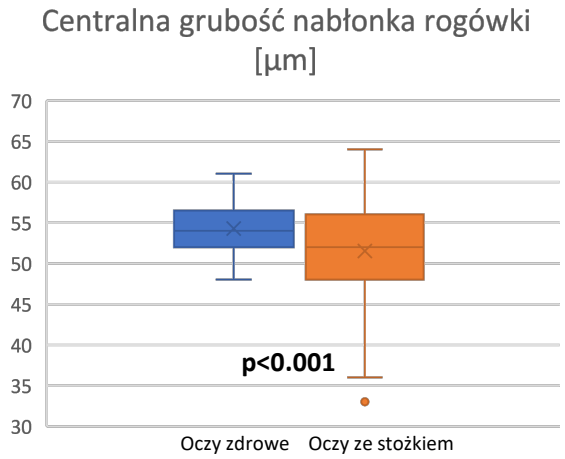

Centralna grubość nabłonka rogówki w centrum:
oczy zdrowe: 54.3 ± 2.79 µm
oczy ze stożkiem rogówki: 51.54 ± 6.87 µm.

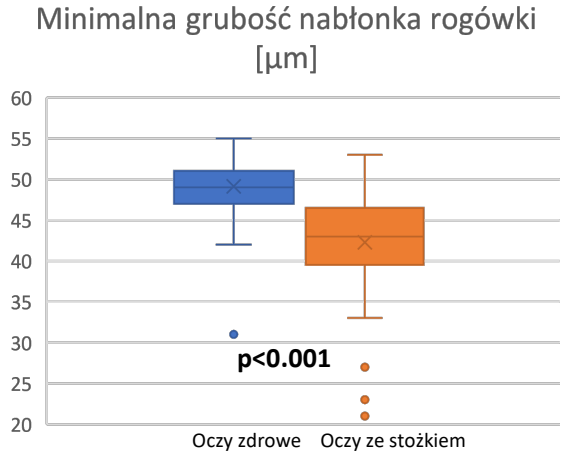

Minimalna grubość nabłonka rogówki:
oczy zdrowe: 49.11 ± 3.6 µm
oczy ze stożkiem rogówki: 42.27 ± 6.85 µm.

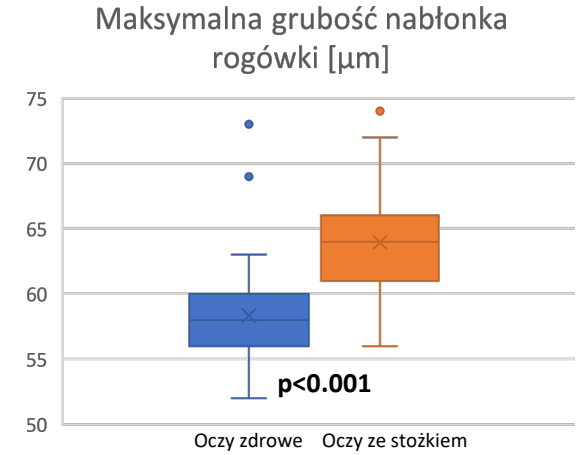

Maksymalna grubość nabłonka rogówki:
oczy zdrowe: 58.33 ± 3.62 µm
oczy ze stożkiem rogówki: 63.95 ± 4.11 µm.

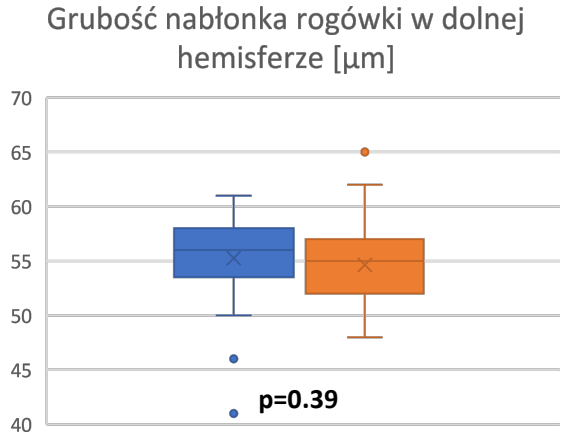

Grubość nabłonka rogówki w dolnej hemisferze:
oczy zdrowe: 55.26 ± 3.51 µm
oczy ze stożkiem rogówki: 54.63 ± 3.79 µm.

Wnioski



W oczach z wczesnym stożkiem rogówki zaobserwowano następujące statystycznie istotne zmiany:

- zwiększenia mocy optycznej przedniej powierzchni rogówki
- zmniejszenia mocy optycznej tylnej powierzchni rogówki
- zwiększenia symulowanej keratometrii
- zwiększenia głębokości i poziomej średnicy komory przedniej
- zwiększenia szerokości kąta przesączania
- zmniejszenia grubości centralnej i minimalnej rogówki
- zmniejszenia centralnej i minimalnej grubości nabłonka rogówki
- zwiększenia maksymalnej grubości nabłonka rogówki

Nie zaobserwowaliśmy statystycznie istotnych zmian w grubości nabłonka rogówki w jej dolnej hemisferze.