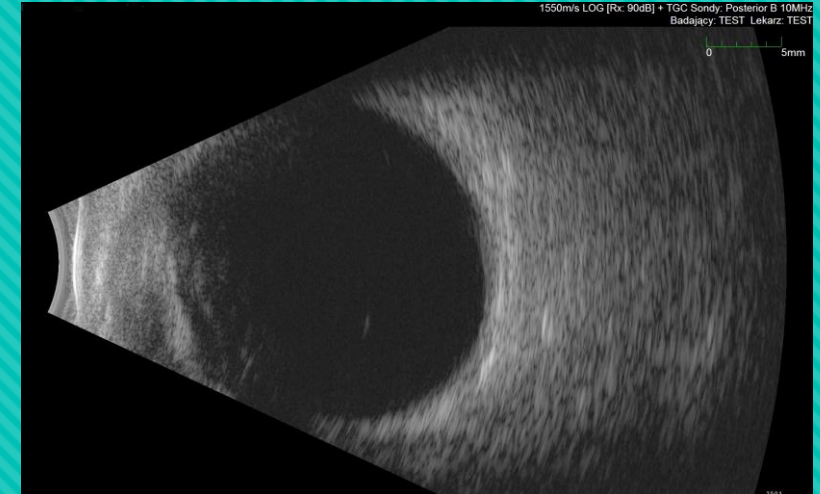
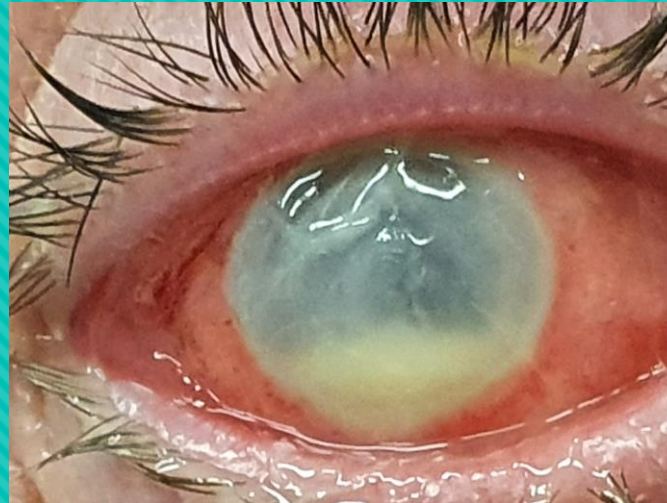
# Kto powiedział, że nie można spać w soczewkach?!

Przeszczep drążący „na gorąco” u pacjentki z piorunującym przebiegiem owrzodzenia rogówki o etiologii *Pseudomonas aeruginosa*

Marek Szaliński, Aleksandra Zgryźniak, Marta Pysz, Judyta Krent, Agnieszka Winter  
Katedra i Klinika Okulistyki, Uniwersytecki Szpital Kliniczny we Wrocławiu

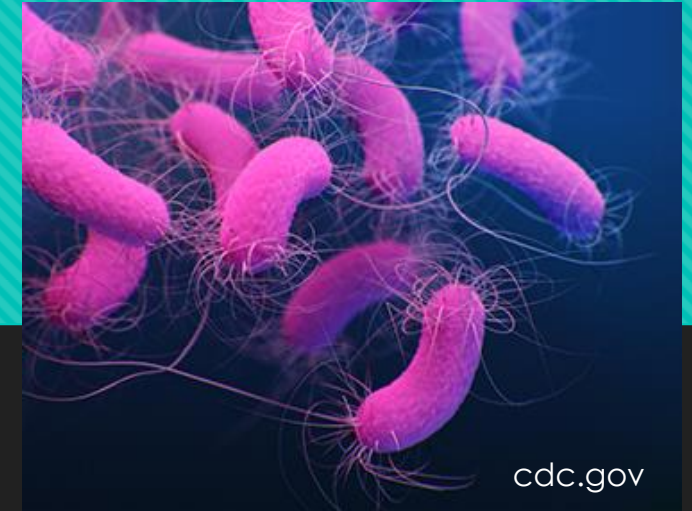- WYWIAD: kłucie i nagłe zaniewidzenie okiem prawym od poprzedniego dnia; „czasem śpię w soczewkach”
- BADANIE: VOL = światłopoczucie we wszystkich kwadrantach; obfita, gęsta wydzielina ropna, rozległe, głębokie, rozmiękające owrzodzenie rogówki, masywny odczyn zapalny w komorze przedniej, USG B – bez cech zapalenia w KCSz



## POSIEW!!

- Worek spojówkowy
- Owrzodzenie
- Soczewki

# Pseudomonas aeruginosa



Nazwa organizmu PSEUDOMONAS AERUGINOSA	
ANTYBIOTYK	PSEUDOMONAS AERUGINOSA
AMIKACIN	S
CEFEPIME	S
CEFTAZIDIME	S
CIPROFLOXACIN	S
GENTAMICIN	S
IMIPENEM	S
MEROPENEM	S
PIPERACILLIN + TAZOBACTAM 36 µG	S
TOBRAMYCIN	S

R - Oporny, S - Wrażliwy, I - Średniowrażliwy

## PSEUDOMONAS AERUGINOSA

TOKSYNY  
ADHEZYNY  
PILINA  
HEMOLIZYNY  
PROTEAZY  
GLIKOKALIKS

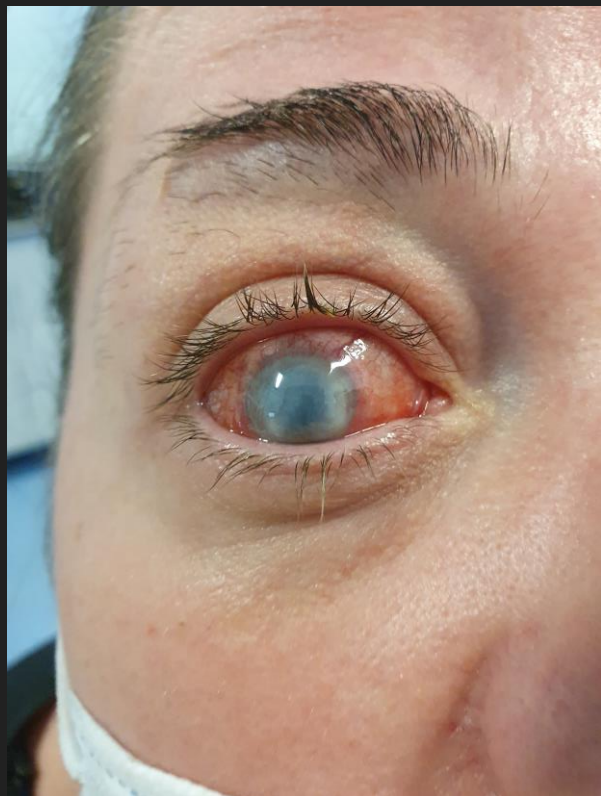
## LECZENIE

LEWOFLOKSACYNA krople, co 1 h  
GENTAMYCYNA 1,5% krople, co 1 h + s.c. 2 x dziennie  
CEFTAZYDYM 3 x 1g i.v.  
DEXAMETHASON krople, co 2 h + s.c. 2 x dziennie  
od 5. doby  
ATROPINA krople 3 x dziennie  
DOKSYCYKLINA 100 mg p.o.

**DZIEŃ 15**  
**- PERFORACJA**

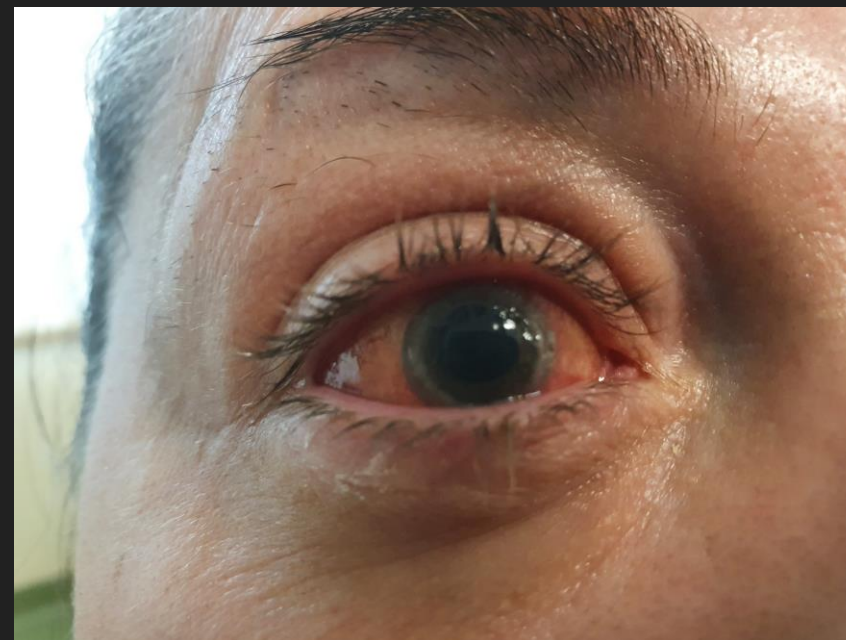**DZIEŃ 18 –**  
**Keratoplastyka**  
**drażąca 8,5/8,25 mm**

**DZIEŃ 23**  
**- wypis do domu**



**POOPERACYJNIE:**

- Hydrokortyzon 200 mg i.v. (1. i 2. doba)
- Encorton 30 mg
- Dexafree 7 x dziennie
- Biodacyna 4 x dziennie
- Intensywne nawilżanie



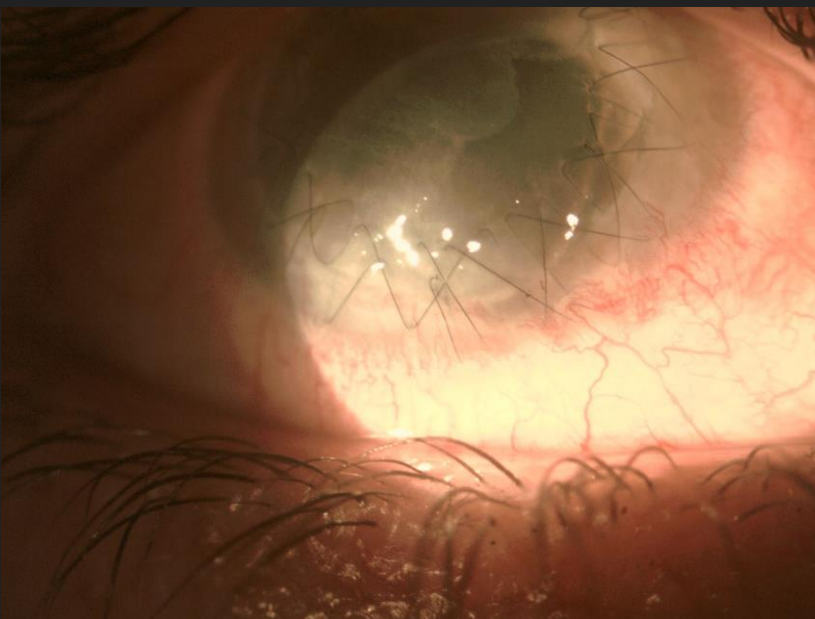
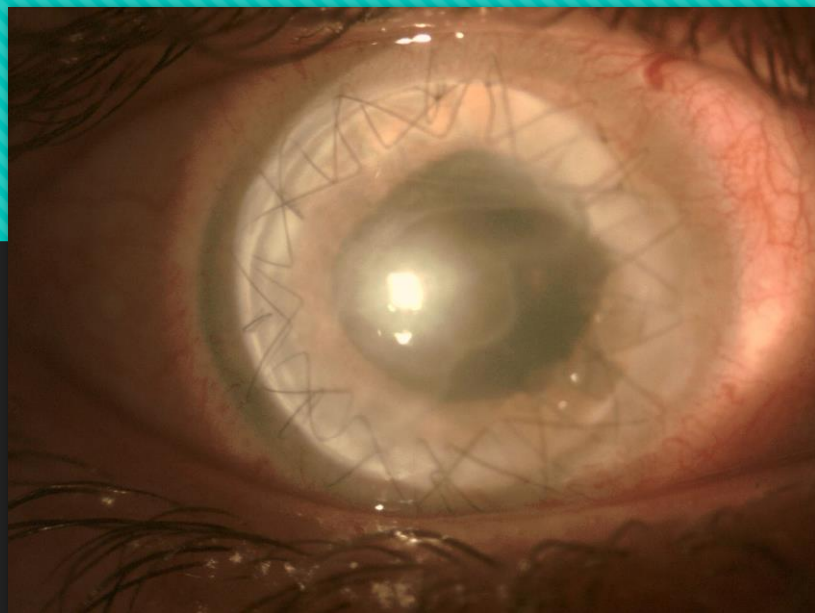
**VOP** sc 0,1

**TOP** 10 mm Hg

**Odcinek przedni OP** – Zdrażnienie pooperacyjne. Próba Seidla (-). Rogówka gładka, lśniąca, z pofałdowaniem błony Descemeta i przeziernym zrębem. W KP od góry błona pozapalna, poza tym czysta. Soczewka przezierna.

**Dno OP** - Tarcza n. II różowa, granice wyraźne, w poziomie dna. Plamka, naczynia i obwód siatkówki w normie.

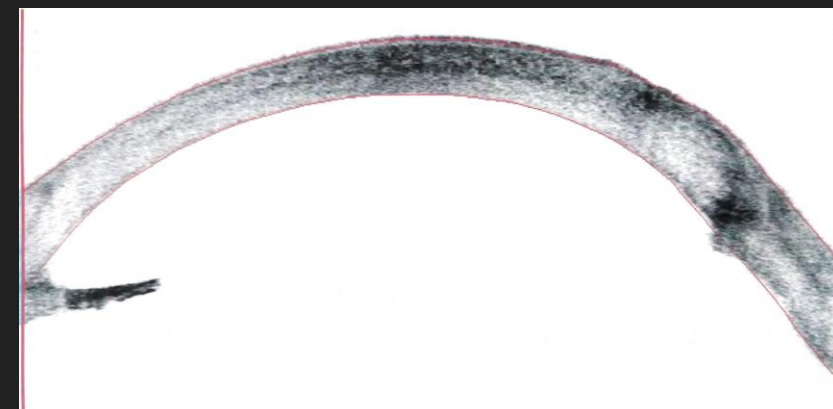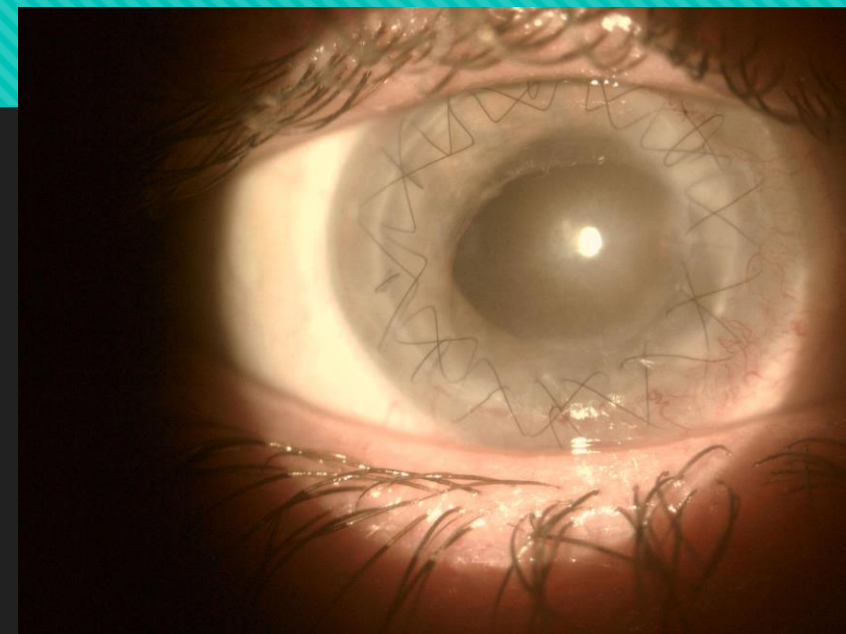
44. Doba po keratoplastyce  
VOP sc 0,05



# Podęjrzenie odrzutu nabłónkowego

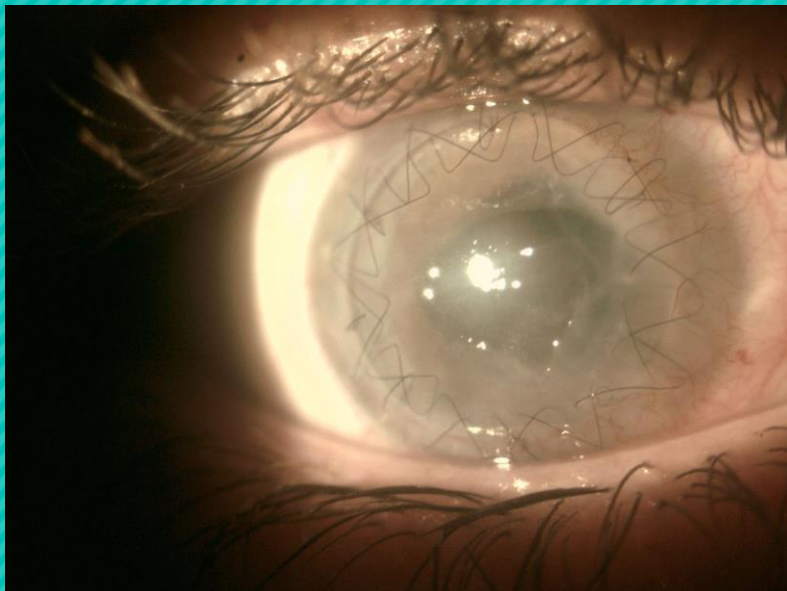
- Dexamethason co 1h przez 2 doby, z późniejszą stopniową redukcją
- Prednizon 20 mg
- Cyklosporyna A 1% 3 x OP

77. Doba po keratoplastyce  
VOP sc 0,1



OCT Vissante: Przetrwala, nieaktywna błona pozapalna

# TO NIE KONIEC!



3,5 MIESIĄCA PO KERATOPLASTYCE:

- VOP sc lp z 2 m
- pacjentka zakwalifikowana do usunięcia luźnego szwu ciągłego z nasyciem błony owodniowej
- Hydrokrotyzon 200 mg i.v. przez 3 dni
- Dexamethason krople, co 2 h
  
- cdn...

# WNIOSKI

- Stosowanie zasad higieny jest podstawą zapobiegania infekcyjnym powikłaniom związanym z używaniem soczewek kontaktowych
- W potwierdzonych zakażeniach *Pseudomonas aeruginosa* gwałtownej dekompensacji rogówki z perforacją należy się spodziewać w każdym przypadku niezależnie od wrażliwości patogenu na zastosowaną antybiotykoterapię
- Przeszczep wykonany w trakcie aktywnej infekcji jest przeszczepem wysokiego ryzyka – wymaga wielomiesięcznej kontroli i odpowiednio intensywnej immunosupresji miejscowej i ogólnej