Wewnątrz soczewkowe metaliczne ciało obce - jak wykonać fakoemulsyfikację soczewki ? opis przypadku.

Bogumiła Sędziak-Marcinek, Bartłomiej Bolek, Dominika Cholewa , Edward Wylęgała .

Katedra i Oddział Kliniczny Okulistyki , Wydział Nauk Medycznych w Zabrzu , Śląski Uniwersytet Medyczny

CC BY 4.0
Medialab
Katowice

Pacjent lat 57 przyjęty do operacji zaćmy

W wywiadzie uraz gałki ocznej kilkanaście lat temu, nie stwierdzono obceności ciała obcego wewnątrzgałkowo

W badaniu w lampie szczelinowej stwierdzono :

- centralną bliznę rogówki
- zaćmę jądrowo-tylnotorebkową
- przerwaną torebkę przednią soczewki z powierzchowną żelazicą
- metaliczne ciało obce w jądrze soczewki

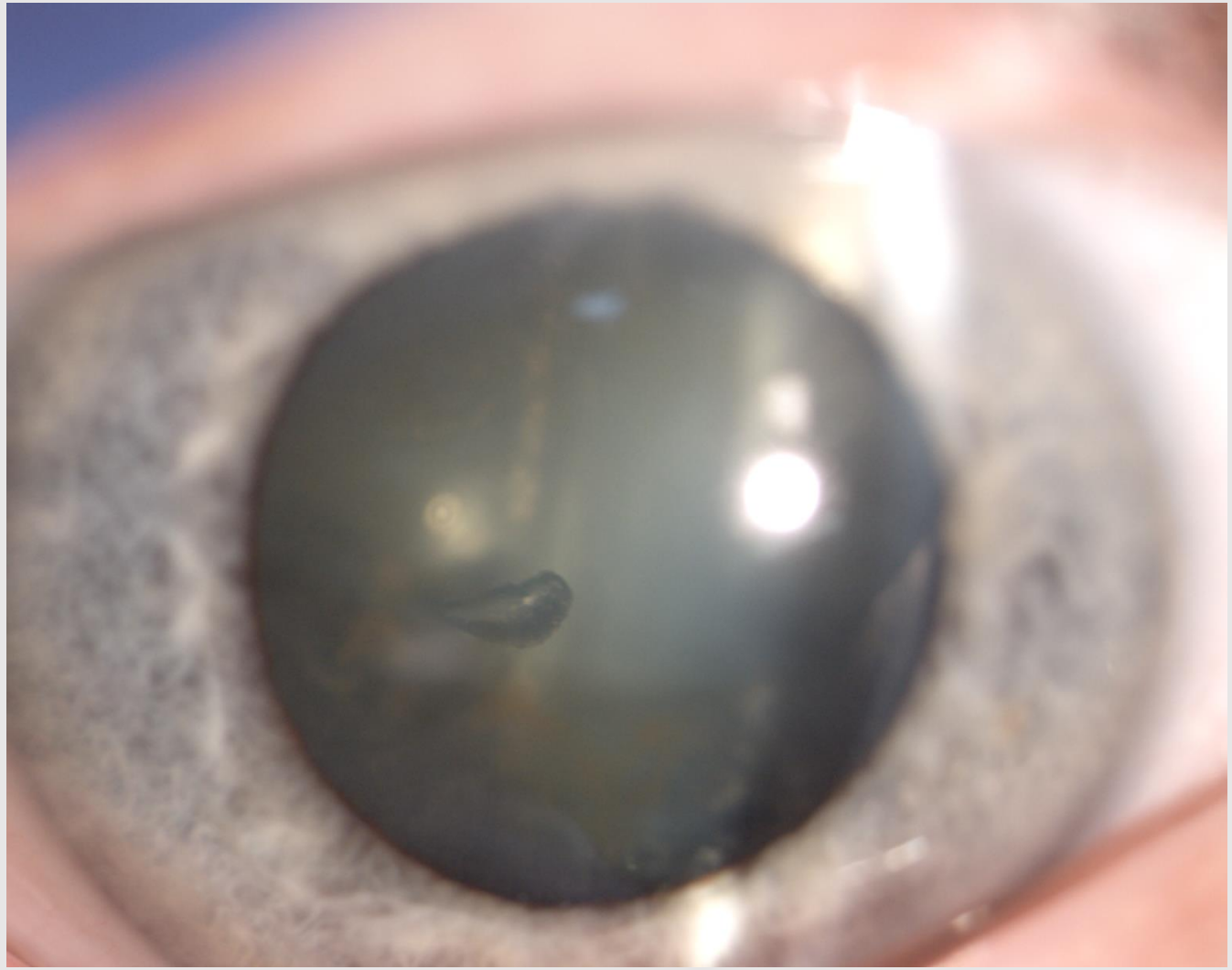

CC BY 4.0
Medialab
Katowice

Najlepsza skorygowana ostrość wzroku pacjenta przy przyjęciu

- Oko prawe : 1.0
- Oko lewe: 0.01 knp

Nie stwierdzono innych nieprawidłowości, wykluczono podwichnięcie soczewki oraz przerwanie torebki tylnej soczewki .

Podjęto decyzję o przeprowadzeniu fakoemulsyfikacji z wszczepem sztucznej soczewki wewnątrzgałkowej oraz usunięciem metalicznego ciała obcego

Opis zabiegu :

- Wykonano dwa cięcia rogówkowe boczne 1,2 mm oraz cięcie główne 2, 4 mm
- Podano wiskoelastyk do komory przedniej
- Wykonano standardową kapsuloreksję 5 mm
- Przeprowadzono hydrodysekcję
- Wykonano centralne żłobienie jądra soczewki za pomocą głowicy fakoemulsyfikatora
- Uwidoczniono górną granicę metalicznego ciała obcego z następnym usunięciem za pomocą pęsetki oraz magnesu
- Po usunięciu ciała obcego metalicznego przeprowadzono fakoemulsyfkację zaćmy z wszczepem soczewki do torebki soczewki
- Usunięto wiskoelastyk , wykonano uszczelnienie portów rogówkowych oraz podano Aprokam do komory przedniej

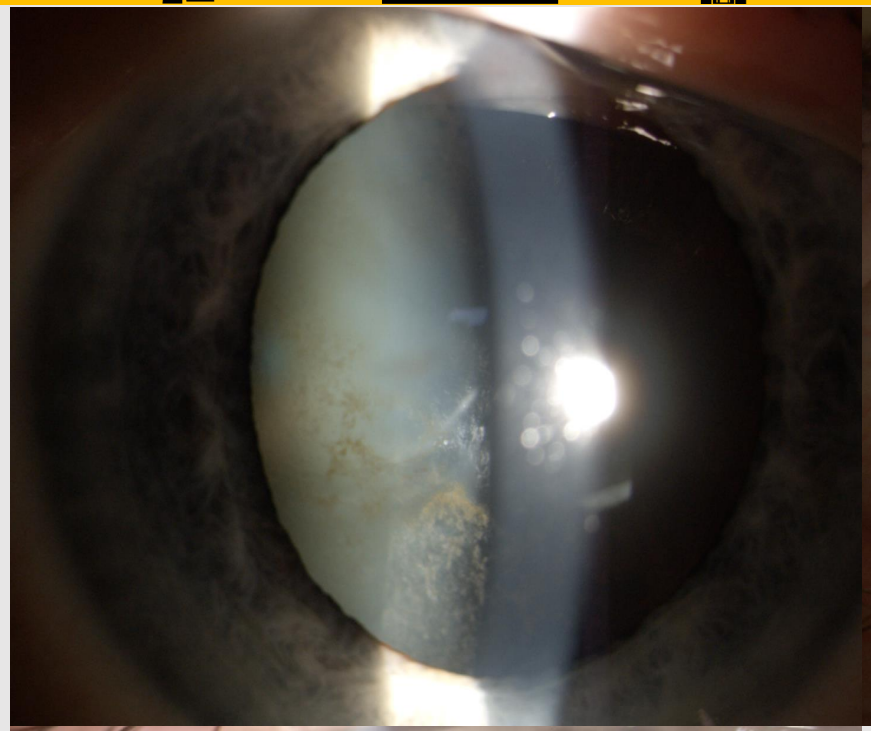

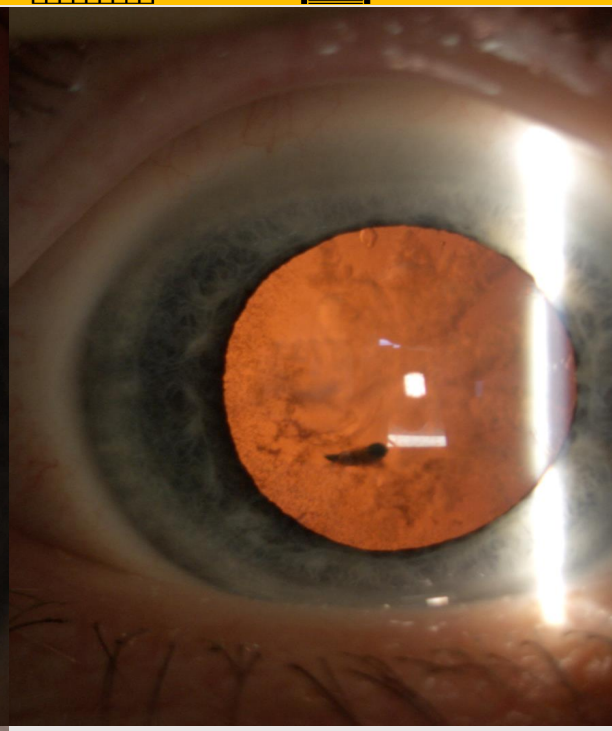

Na zdjęciach widoczne:

- żelazica przedniej torebki ,
- ciało obce wewnątrz soczewkowe
- blizna rogówki

CC BY 4.0 Medialab Katowice

Zastosowanie swept source OCT (Casia 2) przedniego odcinka w diagnostyce przed i pooperacyjnej w przypadku metalicznego ciała obcego wewnątrz soczewkowo

Przed operacją :

- widoczne metaliczne dające cień optyczny ciało obce wewnątrz soczewki
- tylna torebka bez cech uszkodzenia

Po operacji

- IOL w torebce soczewki .
- W badaniu ostrość wzroku oka lewego:1.0
- **Nie stwierdzono powikłań pooperacyjnych**





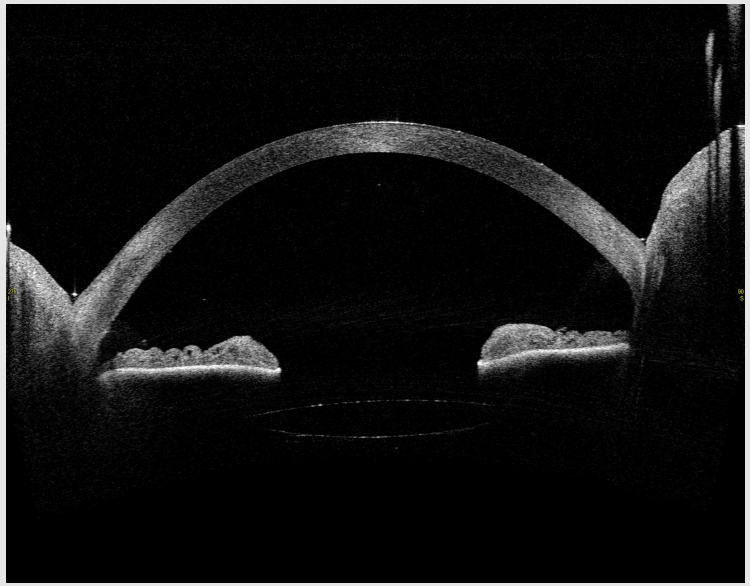

CC BY 4.0
Medialab
Katowice

Wnioski

- Zastosowanie swept source OCT (Casia 2) w diagnostyce przedoperacyjnej u pacjentów z ciałem obcym wewnątrz soczewkowym pozwala na dokładną lokalizację metalicznego ciała obcego, określenie stanu torebki soczewki, diagnozę podwichnięcia soczewki oraz na określenie rokowania pacjenta

- W przypadku wewnątrz soczewkowego metalicznego ciała obcego fakoemulsyfikacja wydaje się bezpieczną metodą operacyjną usunięcia zaćmy

CC BY 4.0
Medialab
Katowice