Wojewódzki Szpital Specjalistyczny nr 5
im. Św. Barbary w Sosnowcu
Centrum Urazowe

Rok zał. 1928

Śląski Uniwersytet Medyczny w Katowicach

Aspekty anatomiczne budowy aparatu ochronnego oka a sukces w chirurgii okuloplastycznej -opis wybranych przypadków

Marzena Wysocka[2,3], Karolina Stanienda-Sokół[2,3], Olga Łach-Wojnarowicz[2], Joanna Dereń[1],Dominika Białas[1], Radosław Różycki[1], Anita Lyssek-Boroń[2], Dariusz Dobrowolski [2,3,4] Edward Wylęgała [3,4]

[1]Klinika Okulistyczna, Wojskowy Instytut Medycyny Lotniczej w Warszawie
[2]Oddział Okulistyczny, Wojewódzki Szpital Specjalistyczny nr 5 im. Św. Barbary, Centrum Urazowe w Sosnowcu
[3]Katedra i Oddział Kliniczny Okulistyki Wydziału Nauk Medycznych w Zabrzu, Śląski Uniwersytet Medyczny w Katowicach
[4]Oddział Okulistyczny, Okręgowy Szpital Kolejowy, Katowice

Wstęp:

Wiedza na temat budowy anatomicznej aparatu ochronnego oka, jego topografii, proporcji, rozkładu objętości, a także związku z budową otaczających okołooczodołowych struktur są kluczowe w planowaniu zabiegów okuloplastycznych.

Celem pracy jest przedstawienie wybranych przypadków pacjentów, którzy w opinii autorów mogą sprawić trudności w wyborze właściwego postępowania terapeutycznego.

Przypadek 1: DERMOCHALASIS A BLEPHAROPTOSIS

Dermatochalasis

- To nadmiar zwiotczałej skóry powiek
- Może dotyczyć zarówno górnych, jak i dolnych powiek
- Często związana jest z przepukliną tłuszczu oczodołowego
- Odległość brzegu powieki górnej od refleksu rogówkowego (ang. marginal reflex index1=MRD1) jest prawidłowa

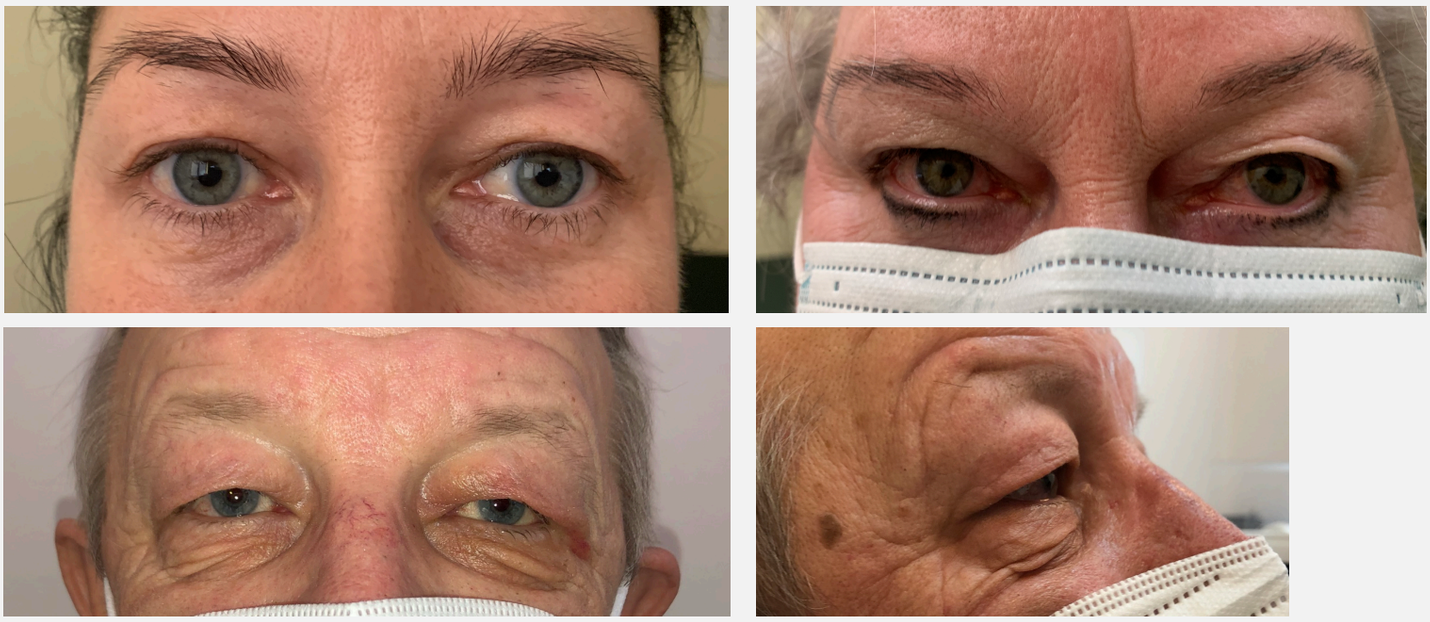

Ryc. 1. Pacjenci z nadmiarem zwiotczałej skóry powiek (dermatochalazą)

LECZENIE: Blepharoplastyka

Blepharoptoza

- Najczęściej związana jest ze zmianami inwolucyjnymi komponenty rozcięgnowej powieki górnej z prawidłową lub obniżoną funkcją mięśnia dźwigacza powieki górnej.
- Pacjenci zwykle przyjmują pozycję głowy odchylonej do tyłu z wysuniętą do przodu brodą, z silną czynnością brzuśca czołowego mięśnia potyliczno-czołowego, który unosi brwi.
- Odległość brzegu powieki górnej od refleksu rogówkowego (ang. marginal reflex index1=MRD1) jest obniżona, bądź przyjmuje wartości ujemne.

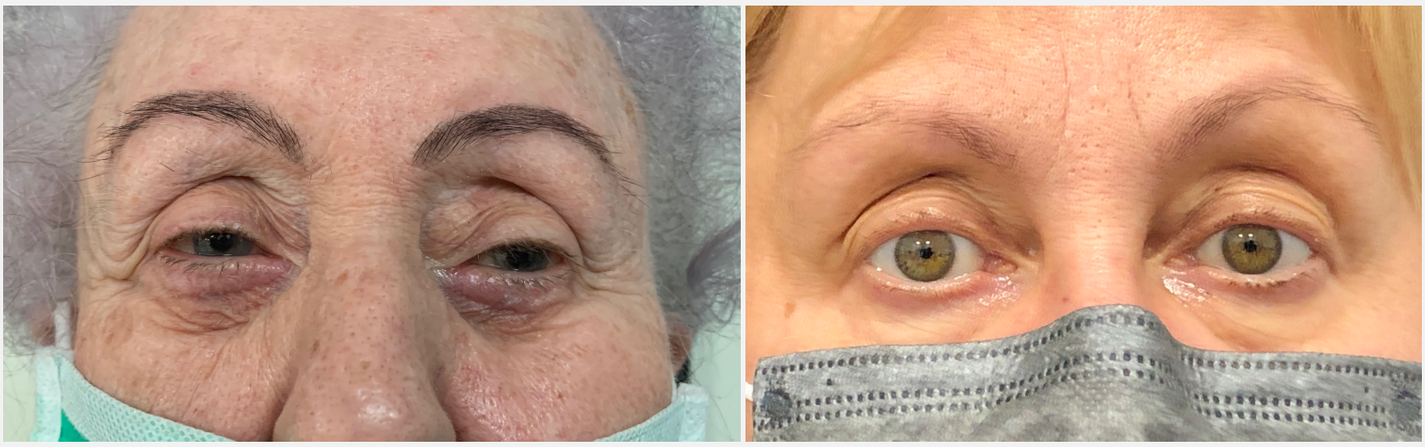

Ryc. 2. Pacjentki z blepharoptozą. Oprócz nadmiaru zwiotczałej skóry powiek górnych, widoczna jest ptoza.
Pacjentka przyjmowała pozycję z głową odchyloną do tyłu, z uniesieniem brody oraz nadczynnością brzuśca czołowego mięśnia potyliczno-czołowego unoszącego brwi. Pacjentka po prawej jeszcze kompensuje opadanie powieki nadczynnością mięśnia potyliczno-czołowego.

Ryc. 3. Pacjenci z blepharoptozą jednostronną.

Ryc. 4. Pacjenci z blepharoptozą. Przed i po zabiegu korygującym ptozę.

LECZENIE: Konieczne leczenie ptozy, sam zabieg blepharplastyki nie przyniesie korzyści.

Przypadek 2:
BLEPHAROPTOZA A PSEUDO-BLEPHAROPTOZA

Pseudo-blepharoptoza (pseudo-ptoza) może być spowodowana mniejszą objętością tkanek oczodołu (mniejsze oczy, atrofia tłuszczu oczodołowego) lub wydatną budową łuku brwiowego.

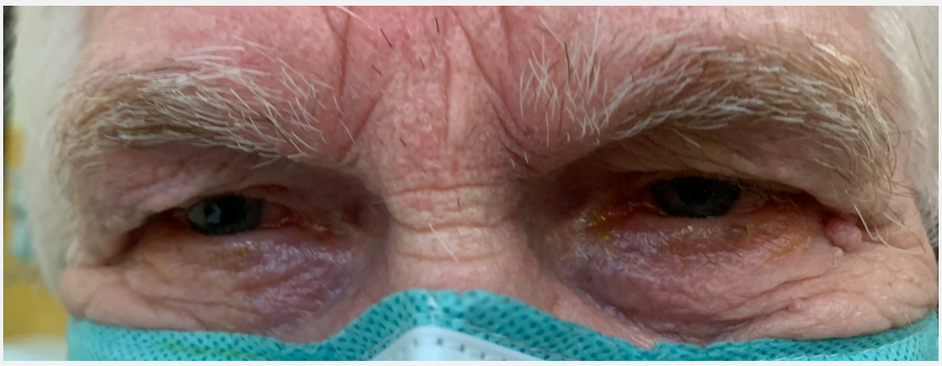

Ryc. 5. Pacjent z pseudo-blepharoptozą.

LECZENIE: Zabieg blepharoplastyki może nie przynieść oczekiwanej przez pacjenta poprawy, należy go przeprowadzać ostrożnie (mała odległość od dolnego brzegu brwi do brzegu powieki górnej).

Przypadek 3: PROPTOZA A PSEUDOPROPTOZA

Proptoza to przesunięcie gałki ocznej do przodu. Zjawisko to może występować u osób z orbitopatią tarczycową wywołując retrakcję powieki dolnej. Stan ten należy różnicować z wysoką krótkowzrocznością gdzie występuje pseudoproptoza z pseudoretrakcją powieki dolnej.

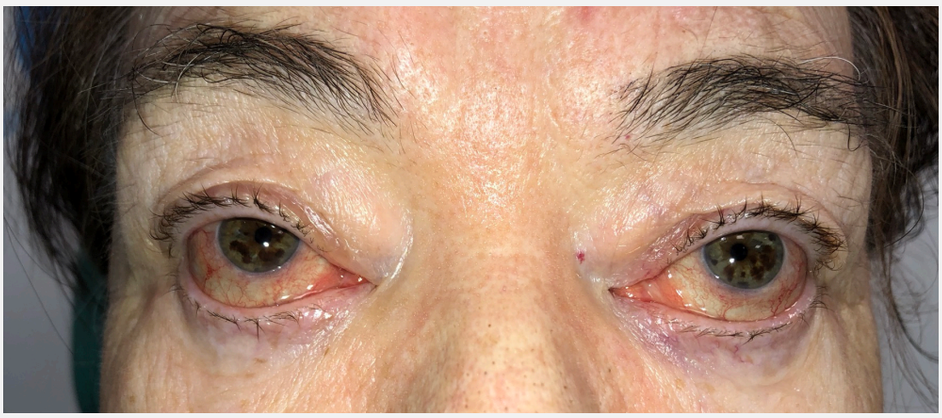

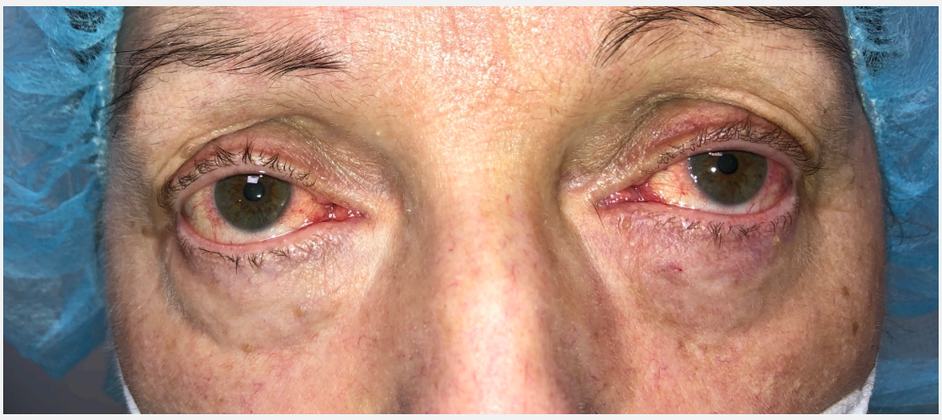

Ryc. 6. Pacjentki z pseudoretrakcją i pseudoproptozą, która jest wynikiem wysokiej krótkowzroczności.

Przypadek 4: ENTROPION A WYBÓR WŁAŚCIWEJ METODY OPERACYJNEJ

Entropion to nieprawidłowe ustawienie powieki dolnej, w którym brzeg powieki (najczęściej dolnej) wwinięty jest do wewnątrz.

Najczęściej związany jest z wiotkością powieki (entropion inwolucyjny), gdzie dochodzi do osłabienia napięcia włókien retraktorów powieki. Wówczas mięśnie okrężne oka mają większe napięcie niż retraktory.
W sytuacji kiedy przyczyną wwinięcia powieki jest głównie osłabienie napięcia retraktorów, metodą z wyboru będzie **plastyka z użyciem paska bocznego tarczki**.
Techniki operacyjne takie jak: **metoda Jones'a czy Quickert'a** są metodami lepszymi jeśli przeważa spastyczność mięśni okrężnych oka.
Dodatkowo, kiedy mamy do czynienia z okiem „małym", nadwzrocznym, „zapadniętym", metodą z wyboru będą **metoda Jones'a lub Quickert'a.**

Ryc. 7. Entropion powieki dolnej z jednoczesną ptozą. Oko jest „małe" i „zapadnięte".

LECZENIE: Ze względu na utratę podparcia przy mocowaniu bocznego paska tarczki do ściany oczodołu, metodą z wyboru będą **metoda Jones'a lub Quickert'a.**
UWAGA! Zabieg plastyki powieki dolnej z korekcją entropionu należy przeprowadzić najwcześniej jednoczasowo z operacją ptozy. Korekcja ptozy po plastyce powieki dolnej doprowadzi do ponownego entropionu.

Wniosek:

Szeroka wiedza na temat budowy anatomicznej i możliwych jej odmienności, w połączeniu ze szczegółowo zebranym wywiadem oraz dokładnym badaniem, pozwoli na kwalifikację pacjentów do odpowiedniego dla nich zabiegu okuloplastycznego oraz do osiągnięcia sukcesu terapeutycznego.

Wojewódzki Szpital Specjalistyczny nr 5
im. Św. Barbary w Sosnowcu
Centrum Urazowe

Rok zał. 1928

Śląski Uniwersytet Medyczny w Katowicach