



## PLAKATY

**Wybrane parametry przedniego odcinka oka w populacji z wczesnym stożkiem rogówki**  
**Selected parameters of the anterior segment of the eye in a population with early keratoconus**  
**Patryk Młyniuk<sup>1,2</sup>, Magdalena Kaszuba-Modrzejewska<sup>1,2</sup>, Jagoda Rzeszewska-Zamiara<sup>1,2</sup>,  
Ilona Piotrowiak-Słupska<sup>1,2</sup>, Bartłomiej J. Kałużny<sup>1,2</sup>**

<sup>1</sup> Klinika Okulistyki i Optometrii, Katedra Chorób Oczu, Collegium Medicum w Bydgoszczy  
Uniwersytetu Mikołaja Kopernika w Toruniu, Bydgoszcz

<sup>2</sup> Klinika Okulistyczna Oftalmika, Bydgoszcz

**Nowatorskie leczenie jaskry wtórnej neowaskularnej z użyciem mikropulsowego lasera  
Cyclo G6 – prezentacja przypadków własnych**  
**Innovatory appliance of micro-pulse Cyclo G6 diode laser in neovascular glaucoma treatment  
– case report**  
**Agnieszka Kamińska, Magdalena Hałasa, Małgorzata Żyła-Granat, Agata Bełżecka, Paweł  
Smoliński**

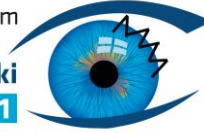
**Powikłania oczne w przebiegu trądziku różowatego – opis przypadku obustronnego  
owrzodzenia rogówki u młodego mężczyzny**  
**Ocular complications in the course of rosacea – case report of bilateral corneal ulceration in  
a young man**  
**Sylwia Kościukiewicz<sup>1</sup>, Joanna Bogusławska<sup>1</sup>, Anna Fizia-Orlicz<sup>1</sup>, Anna Pacan<sup>2</sup>, Agnieszka  
Kowal-Lange<sup>1</sup>**

<sup>1</sup> Oddział Okulistyczny Wojewódzki Szpital Specjalistyczny, Wrocław

<sup>2</sup> Wrocławskie Centrum Okulistyczne, Wrocław

**Pierścień Wessely'ego jako objaw nawrotowego zapalenia rogówki o etiologii HSV**  
**Wessely's ring as a symptom of recurrent herpetic keratitis**  
**Karolina Chryplewicz, Joanna Bogusławska, Agnieszka Kowal-Lange**  
Wojewódzki Szpital Specjalistyczny we Wrocławiu- Oddział Okulistyczny

**Martwicze zapalenie rogówki o etiologii herpeswirusowej – opis przypadku**  
**Necrotizing herpes viral keratitis – a case report**  
**Justyna Piotrowiak, Joanna Bogusławska, Agnieszka Kowal – Lange**  
Oddział Okulistyczny Wojewódzkiego Szpitala Specjalistycznego we Wrocławiu,



**Kto powiedział, że nie można spać w soczewkach kontaktowych?! - Przeszczep drążący „na gorąco” u pacjentki z piorunującym przebiegiem owrzodzenia rogówki o etiologii *Pseudomonas aeruginosa***

**Who Said You Shouldn't Sleep in Contact Lenses?! - Emergency penetrating keratoplasty in a patient with a fulminant corneal ulceration of *Pseudomonas aeruginosa* etiology**  
**Marek Szaliński, Aleksandra Zgryźniak, Marta Pysz, Judyta Krent, Agnieszka Winter**  
Katedra i Klinika Okulistyki, Uniwersytecki Szpital Kliniczny we Wrocławiu

**Bakteryjne zapalenia rogówki o etiologii *Pseudomonas aeruginosa* – szczęśliwe zakończenie efektem optymalnej diagnostyki i farmakoterapii**

**Bacterial keratitis of *Pseudomonas aeruginosa* etiology – optimal diagnostics and pharmacotherapy result in a happy ending**

**Joanna Bogusławska<sup>1</sup>, Agnieszka Kowal-Lange<sup>1</sup>, Dariusz Dobrowolski<sup>2,3,4,5</sup>**

<sup>1</sup>Oddział Okulistyki, Wojewódzki Szpital Specjalistyczny Ośrodek Badawczo – Rozwojowy we Wrocławiu,

<sup>2</sup>Katedra i Oddział Kliniczny Okulistyki, Wydział Nauk Medycznych w Zabrze

<sup>3</sup>Śląski Uniwersytet Medyczny w Katowicach Oddział

<sup>4</sup>Oddział Okulistyczny, Wojewódzki Szpital Specjalistyczny nr 5 im św. Barbary, Centrum Urazowe Sosnowiec

<sup>5</sup>Oddział Okulistyczny, Okręgowego Szpitala Kolejowego w Katowicach

**Keratomalacja rogówki przy keratoprotezie Boston typu 1 - opis przypadku**

**Marzena Wysocka<sup>1,2</sup>, Karolina Stanienda-Sokół<sup>1,2</sup>, Jakub Słoka<sup>1</sup>, Olga Łach-Wojnarowicz<sup>1</sup>, Michał Milka<sup>1</sup>, Katarzyna Krysik<sup>1</sup>, Anita Lyssek-Boroń<sup>1</sup>, Dariusz Dobrowolski<sup>2,3</sup>, Edward Wylęgała<sup>2,3,4</sup>**

<sup>1</sup> Oddział Okulistyczny z Zespołem Zabiegowym i Pododdziałem Chirurgii Refrakcyjnej, Wojewódzki Szpital Specjalistyczny nr 5 im. Św. Barbary, Centrum Urazowe w Sosnowcu

<sup>2</sup> Katedra i Oddział Kliniczny Okulistyki Wydziału Nauk Medycznych w Zabrze, Śląski Uniwersytet Medyczny w Katowicach

<sup>3</sup> Oddział Okulistyczny, Okręgowy Szpital Kolejowy, Katowice

<sup>4</sup> Hebei Provincial Eye Hospital, Xiangtai, China

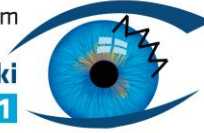
**Przewlekła forma tarczowatego zapalenia rogówki - reakcja nadwrażliwości czy ponowne zakażenie? Opis przypadku pacjentki z wieloletnim wywiadem**

**Chronic disciform keratitis- hypersensitivity reaction or subsequent infection? A report case of a patient with the longstanding history**

**Marzena Wysocka<sup>1,2</sup>, Karolina Stanienda-Sokół<sup>1,2</sup>, Jakub Słoka<sup>1</sup>, Michał Milka<sup>1</sup>, Katarzyna Krysik<sup>1</sup>, Anita Lyssek-Boroń<sup>1</sup>, Dariusz Dobrowolski<sup>1,2,3</sup>, Edward Wylęgała<sup>2,3</sup>**

<sup>1</sup> Oddział Okulistyczny, Wojewódzki Szpital Specjalistyczny nr 5 im. Św. Barbary, Centrum Urazowe w Sosnowcu

<sup>2</sup> Katedra i Oddział Kliniczny Okulistyki Wydziału Nauk Medycznych w Zabrze, Śląski Uniwersytet Medyczny w Katowicach



<sup>3</sup> Oddział Okulistyczny, Okręgowy Szpital Kolejowy, Katowice

### **Objawy okulistyczne w przebiegu zespołu Cockayne typu A u dziecka z dwoma mutacjami genu ERCC8**

Ocular findings in Cockayne type A syndrome in a child with two mutations of the ERCC8 gene

**Marzena Wysocka<sup>1,2</sup>, Karolina Stanienda-Sokół<sup>1,2</sup>, Jakub Słoka<sup>1</sup>, Edyta Chłasta-Twardzik<sup>3</sup>, Olga Łach-Wojnarowicz<sup>1</sup>, Michał Milka<sup>1</sup>, Katarzyna Krysik<sup>1</sup>, Anita Lyssek-Boroń<sup>1</sup>, Dariusz Dobrowolski<sup>1,2,3</sup> Edward Wylęgała<sup>2,3</sup>**

<sup>1</sup> Oddział Okulistyczny z Zespołem Zabiegowym i Pododdziałem Chirurgii Refrakcyjnej, Wojewódzki Szpital Specjalistyczny nr 5 im. Św. Barbary, Centrum Urazowe w Sosnowcu

<sup>2</sup> Katedra i Oddział Kliniczny Okulistyki Wydziału Nauk Medycznych w Zabrze, Śląski Uniwersytet Medyczny w Katowicach

<sup>3</sup> Oddział Okulistyczny, Okręgowy Szpital Kolejowy, Katowice

<sup>4</sup> Hebei Provincial Eye Hospital, Xiangtai, China

### **Okulistyczne objawy w zespole Goldenhara: opis przypadku**

Ophthalmic findings in Goldenhar syndrome: a case report

**Joanna Dereń<sup>1</sup>, Marzena Wysocka<sup>2,3</sup>, Karolina Stanienda-Sokół<sup>2,3</sup>, Dominika Białas<sup>1</sup>, Radosław Różycki<sup>1</sup>, Anita Lyssek-Boroń<sup>2</sup>, Dariusz Dobrowolski<sup>2,3,4</sup> Edward Wylęgała<sup>3,4</sup>**

<sup>1</sup> Klinika Okulistyczna, Wojskowy Instytut Medycyny Lotniczej w Warszawie

<sup>2</sup> Oddział Okulistyczny, Wojewódzki Szpital Specjalistyczny nr 5 im. Św. Barbary, Centrum Urazowe w Sosnowcu

<sup>3</sup> Katedra i Oddział Kliniczny Okulistyki Wydziału Nauk Medycznych w Zabrze, Śląski Uniwersytet Medyczny w Katowicach

<sup>4</sup> Oddział Okulistyczny, Okręgowy Szpital Kolejowy, Katowice

### **Aspekty anatomiczne budowy aparatu ochronnego oka a sukces w chirurgii okuloplastycznej - opis wybranych przypadków**

**Marzena Wysocka<sup>2,3</sup>, Karolina Stanienda-Sokół<sup>2,3</sup>, Olga Łach-Wojnarowicz<sup>2</sup>, Joanna Dereń<sup>1</sup>, Dominika Białas<sup>1</sup>, Radosław Różycki<sup>1</sup>, Anita Lyssek-Boroń<sup>2</sup>, Dariusz Dobrowolski<sup>2,3,4</sup> Edward Wylęgała<sup>3,4</sup>**

<sup>1</sup> Klinika Okulistyczna, Wojskowy Instytut Medycyny Lotniczej w Warszawie

<sup>2</sup> Oddział Okulistyczny, Wojewódzki Szpital Specjalistyczny nr 5 im. Św. Barbary, Centrum Urazowe w Sosnowcu

<sup>3</sup> Katedra i Oddział Kliniczny Okulistyki Wydziału Nauk Medycznych w Zabrze, Śląski Uniwersytet Medyczny w Katowicach

<sup>4</sup> Oddział Okulistyczny, Okręgowy Szpital Kolejowy, Katowice



**Zastosowanie ludzkiego rekombinowanego czynnika wzrostu nerwu w leczeniu keratopatii neurotroficznej – przegląd literatury**

[The Use of Recombinant Human Nerve Growth Factor for the Treatment of Neurotrophic Keratopathy – a review](#)

**Ilona Kaczmarek, Radosław Różycki**

Klinika Okulistyki, Wojskowy Instytut Medycyny Lotniczej w Warszawie

**Owrzodzenie rogówki na tle *Pseudomonas aeruginosa* u 13-letniej dziewczynki z krótkowzrocznością**

[Corneal ulceration due to \*Pseudomonas aeruginosa\* in a 13-year-old girl with myopia](#)

**Marek Szaliński, Judyta Krent, Karolina Czajor, Marta Pysz, Aleksandra Zgryźniak, Patrycja Krzyżanowska-Berkowska**

Katedra i Klinika Okulistyki, Uniwersytecki Szpital Kliniczny we Wrocławiu

**Postać pemfigoidu ocznego jako wyzwanie diagnostyczne i terapeutyczne**

**Bogna Kowalska, Anna Maria Bilkiewicz**

Pomorski Uniwersytet Medyczny, Instytut Powiek Bilkiewicz

**Ocena wybranych parametrów powierzchni oka pacjentów operowanych metodą skrócenia rozciągniętego dźwigacza powieki górnej z dojścia przezskórnego**

[Ocular surface after anterior approach levator aponeurosis advancement](#)

**Larysa Krajewska-Węglewicz<sup>1</sup>, Ewa Filipiak<sup>1</sup>, Joanna Sempieńska-Szewczyk<sup>1</sup>**

Oddział Okulistyki CSK MSWiA w Warszawie

**Martwicze zapalenie powięzi oczodołu. Opis przypadku.**

**Magdalena Dąbrowska<sup>1,2</sup>, Marta Stopczyńska- Szymecka<sup>1</sup>**

<sup>1</sup> Oddział Okulistyczny Wojewódzki Szpital Zespolony im. L. Rydygiera w Toruniu


<sup>2</sup> Instytut Powiek Bilkiewicz

**Uraz gałki ocznej – opis przypadku**

[Injury of the eyeball - case report](#)

**Paweł Reisner, Grażyna Malukiewicz**

Katedra i Klinika Chorób Oczu Collegium Medicum w Bydgoszczy UMK w Toruniu



### **Wskazania oraz techniki przeszczepień rogówek wykonanych w Okręgowym Szpitalu kolejowym w Katowicach w latach 2016-2020**

[Indications and technique for Keratoplasty performed in District Railway Hospital in Katowice, between 2016 and 2020](#)

Dominika Szkodny<sup>1,2</sup>, Edyta Chlasta-Twardzik<sup>1,2</sup>, Magdalena Krok<sup>1,2</sup>, Anna Micińska<sup>1,2</sup>, Magdalena Jamroz<sup>1</sup>, Bogumiła Sędziak-Marcinek<sup>1,2</sup>, Edward Wylęgała<sup>1,2,3</sup>

<sup>1</sup>Katedra i Oddział Kliniczny Okulistyki Wydziału Nauk Medycznych w Zabrze, Śląski Uniwersytet Medyczny w Katowicach

<sup>2</sup>Oddział Okulistyczny Okręgowego Szpitala Kolejowego w Katowicach z Pododdziałem Okulistyki Dziecięcej pod kierownictwem Prof. Dr hab. n. Med. Edwarda Wylęgały

<sup>3</sup>Hebei Provincia Eye Hospital Xingtai, China

### **Diatermokoagulacja wodniaka rogówki z nasyciem błony owodniowej – opis przypadku klinicznego**

**Magdalena Krok<sup>1,2</sup>, Edyta Chlasta-Twardzik<sup>1,2</sup>, Dominika Szkodny<sup>1,2</sup>, Anna Micińska<sup>1,2</sup>, Paulina Sujka-Franczak<sup>2</sup>, Magdalena Jamroz<sup>2</sup>, Edward Wylęgała<sup>1,2,3</sup>**

Katedra i Oddział Kliniczny Okulistyki Wydziału Lekarskiego z Oddziałem Lekarsko-Dentystycznym w Zabrze, Śląski Uniwersytet Medyczny w Katowicach

Oddział Okulistyki Okręgowego Szpitala Kolejowego w Katowicach

Hebei Provincia Eye Hospital Xingtai, China

### **Wewnątrz soczewkowe metaliczne ciało obce - jak wykonać fakoemulsyfikację soczewki? opis przypadku.**

[Metalic foreign body in cataract - how to perform phacoemulsification ? - case report .](#)

Katedra i Oddział Kliniczny Okulistyki, Wydział Nauk Medycznych w Zabrze, Śląski Uniwersytet Medyczny

**Bogumiła Sędziak-Marcinek, Bartłomiej Bolek, Dominika Cholewa , Edward Wylęgała**

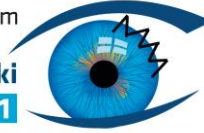
### **Samoistnie ewakuujący się pierścień śródrogówkowy - opis przypadku**

[Spontaneous extraction of intracorneal ring- a case report](#)

**Magdalena Jamroz<sup>2</sup>, Anna Micińska<sup>1</sup>, Paulina Sujka-Franczak<sup>2</sup>, Magdalena Krok<sup>1</sup>, Dominika Szkodny<sup>1</sup>, Edyta Chlasta-Twardzik<sup>1</sup>, Edward Wylęgała<sup>1,2</sup>**

<sup>1</sup>Katedra i Oddział Kliniczny Okulistyki Wydziału Nauk Medycznych w Zabrze, Śląski Uniwersytet Medyczny w Katowicach

<sup>2</sup>Oddział Okulistyczny Okręgowego Szpitala Kolejowego w Katowicach z Pododdziałem Okulistyki Dziecięcej pod kierownictwem Prof. dr hab. n. med. Edwarda Wylęgały



### **Objawy oczne w RZS? - opis przypadku**

**Paulina Sujka-Franczak<sup>2</sup>, Edyta Chlasta-Twardzik<sup>1,2</sup>, Magdalena Jamroż<sup>2</sup>, Magdalena Krok<sup>1,2</sup>,  
Anna Micińska<sup>1,2</sup>, Dominika Szkodny<sup>1,2</sup>, Edward Wylęgała<sup>1,2</sup>**

Katedra i Oddział Kliniczny Okulistyki Wydziału Lekarskiego z Oddziałem Lekarsko-Dentystycznym w Zabrze, Śląski Uniwersytet Medyczny w Katowicach  
Oddział Okulistyki Okręgowego Szpitala Kolejowego w Katowicach

### **Wrzód rogówki w wyniku stosowania soczewek kontaktowych- wczesne rozpoznanie, natychmiastowe leczenie drogą do sukcesu?**

**Corneal ulcer due to contact lens usage - immediate reaction and aimed treatment as a key to success?**

**Anna Micińska<sup>1</sup>, Paulina Sujka-Franczak<sup>1</sup>, Edyta Chlasta-Twardzik<sup>1</sup>, Magdalena Krok<sup>1</sup>, Magdalena Jamroż<sup>1</sup>, Dominika Szkodny<sup>1</sup>, Edward Wylęgała<sup>1,2,3</sup>**

<sup>1</sup>Katedra i Oddział Kliniczny Okulistyki Wydziału Nauk Medycznych w Zabrze, Śląski Uniwersytet Medyczny w Katowicach

<sup>2</sup>Oddział Okulistyczny Okręgowego Szpitala Kolejowego w Katowicach z Pododdziałem Okulistyki Dziecięcej pod kierownictwem Prof. Dr hab. n. Med. Edwarda Wylęgały

<sup>3</sup>Hebei Provincia Eye Hospital Xingtai, China

### **Dekalina w komorze przedniej - wpływ na rogówkę**

**Decaline in anterior chamber - influence on cornea**

**Bartłomiej Bolek, Magdalena Jamroż, Bogumiła Sędziak-Marcinek, Edward Wylęgała**

Katedra i Oddział Kliniczny Okulistyki Wydziału Nauk Medycznych w Zabrze, Śląski Uniwersytet Medyczny w Katowicach

Oddział Okulistyczny, Okręgowy Szpital Kolejowy, Katowice

### **Zapalenie błony naczyniowej po zastosowaniu pembrolizumabu**

**A rare case of uveitis after pembrolizumab treatment**

**Remigiusz Chrostek<sup>1,2</sup>, Urszula Chrostek<sup>2,3</sup>, Anna Turno-Kręcicka<sup>1</sup>, Marta Misiuk-Hojło<sup>1</sup>**

<sup>1</sup>Klinika Okulistyki Uniwersytetu Medycznego we Wrocławiu

<sup>2</sup>Zakład Traumatologii i Medycyny Ratunkowej Wieku Rozwojowego Uniwersytetu Medycznego we Wrocławiu

<sup>3</sup>Oddział Neurologii Dziecięcej, DSS im. Tadeusza Marciniaka we Wrocławiu



### **Brodawczak spojówki - postępowanie diagnostyczno-lecznicze - opis przypadku klinicznego**

**Edyta Chlasta-Twardzik<sup>1,2</sup>, Dominika Szkodny<sup>1,2</sup>, Paulina Sujka-Franczak<sup>2</sup>, Magdalena Krok<sup>1,2</sup>, Anna Micińska<sup>1,2</sup>, Magdalena Jamroz<sup>2</sup>, Joanna Kokot<sup>2</sup>, Anna Nowińska<sup>1,2</sup>, Dorota Tarnawska<sup>2</sup>, Edward Wylęgała<sup>1,2</sup>.**

<sup>1</sup>Katedra i Oddział Kliniczny Okulistyki Wydziału Lekarskiego z Oddziałem Lekarsko-Dentystycznym w Zabrze, Śląski Uniwersytet Medyczny w Katowicach

<sup>2</sup>Oddział Okulistyki Okręgowego Szpitala Kolejowego w Katowicach

### **Podłoża polimerowe do hodowli komórek nabłonka rogówki**

*Polymer scaffolds for corneal tissue engineering*

**Maria Grolik<sup>1</sup>, Bogumił Wowra<sup>1</sup>, Dariusz Dobrowolski<sup>1,2</sup>, Krzysztof Szczubiałka<sup>3</sup>, Maria Nowakowska<sup>3</sup>, Edward Wylęgała<sup>1</sup>**

<sup>1</sup>Katedra i Oddział Kliniczny Okulistyki Wydziału Lekarskiego z Oddziałem Lekarsko-Dentystycznym Śląskiego Uniwersytetu Medycznego w Katowicach, Okręgowy Szpital Kolejowy, Katowice

<sup>2</sup>Oddział Okulistyki z Pododdziałem Okulistyki Dziecięcej Wojewódzkiego Szpitala Specjalistycznego nr 5 im. św. Barbary, Sosnowiec

<sup>3</sup>Wydział Chemii, Uniwersytet Jagielloński, Gronostajowa 2, 30-387 Kraków