Joanna Bogusławska[1], dr n. med. Agnieszka Kowal – Lange[1], dr hab. n. med. Dariusz Dobrowolski[2,3,4,5]

[1]Oddział Okulistyki, Wojewódzki Szpital Specjalistyczny Ośrodek Badawczo – Rozwojowy we Wrocławiu, ul. Kamieńskiego 73A
[2]Katedra i Oddział Kliniczny Okulistyki, Wydział Nauk Medycznych w Zabrzu
[3]Śląski Uniwersytet Medyczny w Katowicach Oddział
[4]Oddział Okulistyczny, Wojewódzki Szpital Specjalistyczny nr 5 im św. Barbary, Centrum Urazowe Sosnowiec
[5]Oddział Okulistyczny, Okręgowego Szpitala Kolejowego w Katowicach

Bakteryjne zapalenia rogówki o etiologii *Pseudomonas aeruginosa* – szczęśliwe zakończenie efektem optymalnej diagnostyki i farmakoterapii

Praca przedstawia najciekawsze przypadki infekcji rogówki o udowodnionym czynniku etiologicznym *Pseudomonas aeruginosa.* Charakterystykę zakażenia przedstawia tabela poniżej:

	PSEUDOMONAS AERUGINOSA
Informacje podstawowe	Gram ujemna bakteria, biegunowo urzęsiona pałeczka, wielkości 2-4µm x 0,5 – 1,5µm. Powszechnie zasiedla większość środowisk wodnych. Ma niewielkie wymagania pokarmowe, potrafi namnażać się nawet w wodzie destylowanej. Najlepszym środowiskiem jest faza graniczna między wodą a powietrzem. Patogen odpowiada za 60% zapaleń rogówki u stosujących soczewki kontaktowe. Zakażenie często ma przebieg piorunujący. Nie stanowi flory fizjologicznej – wyjątkiem pacjenci hospitalizowani, do kolonizacji przewodu pok. dochodzi po 72h u ok 20% pacjentów.
Czynniki wirulencji	Istotnym czynnikiem zjadliwości *Pseudomonas aeruginosa* jest produkcja rozlicznych składowych swoistej „broni enzymatycznej" jak: Egzotoksyny A, B, C, elastaza, proteaza, proteoglikaza, fosfolipaza, hemolizyna. We wczesnej fazie zakażenia w rogówce następuje intensywna ekspresja genu TLR9 (*Toll-like Receptor* – odpowiadają za zainicjowanie odpowiedzi immunologicznej gospodarza). W późniejszych fazach infekcji wysoką ekspresję genów wykazują TLR 4, 5 i 9. Trwają dyskusje nad rodziną TLR – czy fakt intensywnej ekspresji genu jedynie TLR9 w początkowej fazie infekcji umożliwia jej piorunujący przebieg?
Charakterystyka zapalenia rogówki	W początkowym etapie najczęściej paracentralnie okrągłe lub owalne owrzodzenie rogówki o wyraźnym brzegu. Początkowo delikatne przymglenie rogówki w miejscu owrzodzenia. Bardzo szybka progresja z naciekiem miąższu rogówki, silnym odczynem zapalnym oraz wydzieliną ropną – może być zintegrowana z owrzodzeniem. Silna odpowiedź immunologiczna ze strony gospodarza powoduje intensywny biały naciek rogówki – dla infekcji grzybiczej nie jest charakterystyczny tak piorunujący przebieg (diagnostyka różnicowa).
Leczenie	Miejscowo terapia dwulekowa: AMINOGLIKOZYDY: • Tobramycyna lub Gentamycyna 0,3% (komercyjnie dostępne) co 0,5 – 1 h przez okres nawet 72 h FLUOROCHINOLONY II lub III generacji: • Ciprofloksacyna 0,3% lub Lewofloksacyna 0,5% co 0,5 – 1 h przez okres nawet 72 h W ciężkim przebiegu dodatkowo leczenie ogólne: • Ceftazydym 2-3 x dziennie 1,0 – 2,0 g • Lub Cefepim 3xdziennie 2,0 g • Lub Cefaleksyna 0,25 – 0,5 g co 6 godzin • Lub Ciprofloksacyna 0,5 g co 12godzin • Lub Wankomycyna 4 x dziennie 0,5 g albo 2 x dz 1,0 g
Ciekawostki pseudomonasowe	W 2000 roku opublikowano pełny genom *Pseudomonas aeruginosa*. Sekwencja DNA tej pałeczki liczy 6,3 miliona par zasad (dokładnie 6264 kpz) i jest największym z dotychczas poznanych genomów bakterii.

Przypadek I

66 letni normowzroczny mężczyzna zgłasza się do Szpitalnego Oddziału Ratunkowego z 3-dniowym wywiadem głębokiego zaniewidzenia okiem lewym, obecnością ropnej wydzieliny z worka spojówkowego, zniesienie szpary powiekowej oka lewego oraz silnymi dolegliwościami bólowymi zajętego oka. W wywiadzie zaprószenie oka prawego podczas pracy w ogrodzie. Do tej pory bez interwencji okulistycznych. Przebieg leczenia ilustruje tabela poniżej:

Doba leczenia, BCVA	Fotografia przedniego odcinka	OCT rogówki, ważne informacje	LECZENIE
1d BCVA: rrpo POSIEW wymazu z worka spojówkowego		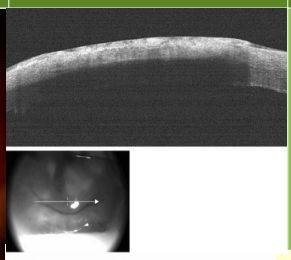	miejscowo Wankomycyna co 1h Ceftazydym co 1h Worikonazol co 1h Atropina 3xdz ogólnie Wankomycyna 3xdz 0,5g Ceftazydym 2xdz 1g Flukonazol 2xdz 0,1g Doksycyklina 2xdz 0,1g HOSPITALIZACJA
3d BCVA: rrpo	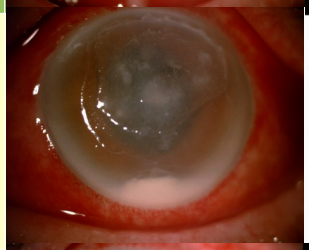	Izolacja: Pseudomonas aeruginosa Antybiogram: Piperacyllin / Tazobactam:Wrażliwy Imipenem:Wrażliwy Meropenem:Wrażliwy Gentamycin:Wrażliwy Amikacin:Wrażliwy Tobramycin:Wrażliwy Ciprofloksacin:Wrażliwy Lewofloksacyna:Wrażliwy Cefepim:Wrażliwy Ceftazidime:Wrażliwy	~~Wankomycyna co 1h~~ Ceftazydym co 1h ~~Worikonazol co 1h~~ Atropina 3xdz + DEXAMETHASON 4xdz ~~Wankomycyna 3xdz 0,5g~~ Ceftazydym 2xdz 1g Flukonazol 2xdz 0,1g Doksycyklina 2xdz 0,1g
8d BCVA: lppo	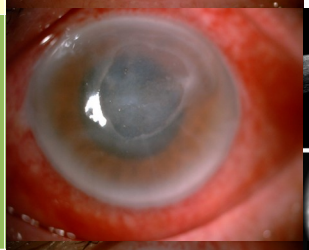	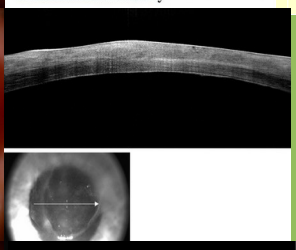	WYPIS DO DOMU Ciprofloksacyna co 2h Dexamethason 4xdz Krople nawilżające 4-5xdz Ciprofloksacyna 2xdz 0,5g Flukonazol 1xdz 0,1g Doksycyklina 1xdz 0,1g
15d BCVA: lp z 0,5m		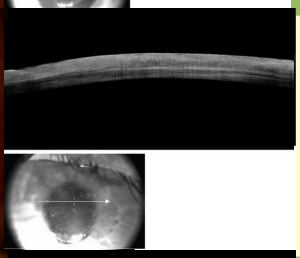	Ciprofloksacyna → 4xdz ~~Dexamethason 4xdz~~ Fluorometolon 4xdz Krople nawilżające 4-5xdz ~~Flukonazol 1xdz 0,1g~~ ~~Ciprofloksacyna 2xdz0,5g~~ Doksycyklina 1xdz 0,1g
30d BCVA: lp z 1m		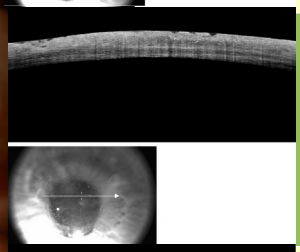	Ciprofloksacyna 4xdz Fluorometolon 4xdz → 3xdz Krople nawilżające 4-5xdz Doksycyklina 1xdz 0,1
60d BCVA: lp z 1m		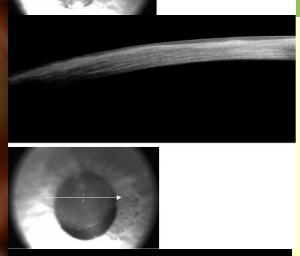	~~Ciprofloksacyna 4xdz~~ Fluorometolon 3xdz Krople nawilżające 4-5xdz ~~Doksycyklina 1xdz 0,1g~~
120d BCVA: 0,25	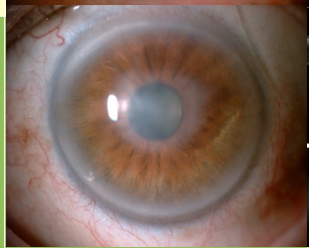	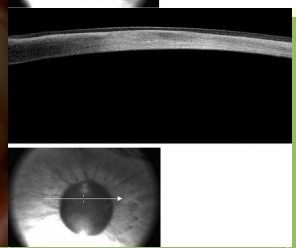	~~Fluorometolon 3xdz~~ Krople nawilżające 4-5xdz

Przypadek II

24 letnia kobieta, użytkowniczka miesięcznych soczewek kontaktowych z powodu krótkowzroczności niskiego rzędu, zgłasza się do Szpitalnego Oddziału Ratunkowego w drugiej dobie bólu, światłowstrętu oraz zadrażnienia oka prawego z obecnością ropnej wydzieliny w worku spojówkowym. Paracentralnie okrągłe owrzodzenie rogówki w oku prawym. W wywiadzie ból pojawił się podczas noszenia soczewek kontaktowych. Soczewki miały koniec okresu miesięcznej żywotności. Przebieg leczenia ilustruje tabela poniżej:

Doba leczenia, BCVA	Fotografia przedniego odcinka	LECZENIE, ważne informacje
1d BCVA: 0,8/1,0	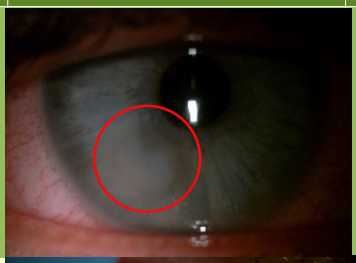	**KONSULTACJA W SOR** PRZEZ PIERWSZE 4 GODZINY: Biodacyna co 15minut Vigamox co 15 minut miejscowo Następnie bez przerwy nocnej: Biodacyna co 1h Vigamox co 1h POSIEW wymazu z worka spojówkowego!
HOSPITALIZACJA 2d BCVA: 0,4 cst	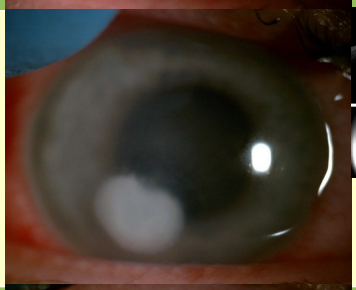	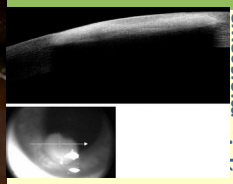 miejscowo Wankomycyna co 1h Ceftazydym co 1h Worikonazol co 1h Atropina 3xdz ogólnie Wankomycyna 3xdz 0,5g Ceftazydym 2xdz 1g Flukonazol 2xdz 0,1g Doksycyklina 2xdz 0,1g POSIEW wymazu z worka spojówkowego, zeskrobiny rogówkowe, soczewki kontaktowe
3d BCVA: 0,4 cst		(worek spojówkowy) Izolacja: Pseudomonas aeruginosa Antybiogram: Gentamycin:Wrażliwy Amikacin:Wrażliwy Tobramycin:Wrażliwy Ciprofloksacin:Wrażliwy Cefepim:Wrażliwy Ceftazidime:Wrażliwy ~~Wankomycyna co 1h~~ Ceftazydym co 1h ~~Worikonazol co 1h~~ Atropina 3xdz + DEXAMETHASON 4xdz ~~Wankomycyna 3xdz 0,5g~~ Ceftazydym 2xdz 1g Flukonazol 2xdz 0,1g Doksycyklina 2xdz 0,1g
6d BCVA: 0,5/0,63cst		(soczewka kontaktowa) Izolacja: Pseudomonas aeruginosa Antybiogram: Piperacyllin / Tazobactam:Wrażliwy Gentamycin:Wrażliwy Amikacin:Wrażliwy Tobramycin:Wrażliwy Ciprofloksacin:Wrażliwy Cefepim:Wrażliwy Ceftazidime:Wrażliwy WYPIS DO DOMU Ciprofloksacyna co 2h Dexamethason 4xdz Krople nawilżające 4-5xdz Ciprofloksacyna 2xdz0,5g Doksycyklina 1xdz0,1g
13d BCVA: 0,8/1,0cst		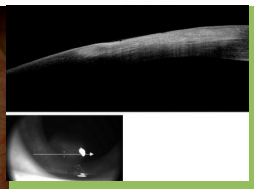 Ciprofloksacyna → 4xdz ~~Dexamethason 4xdz~~ Fluorometolon 4xdz Krople nawilżające 4-5xdz ~~Flukonazol 1xdz 0,1g~~ ~~Ciprofloksacyna 2xdz0,5g~~ Doksycyklina 1xdz 0,1g
30d BCVA: 1,0	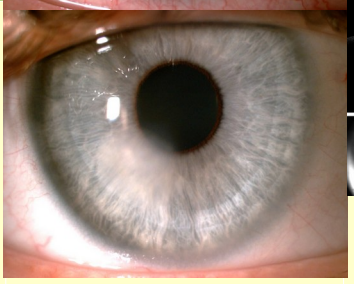	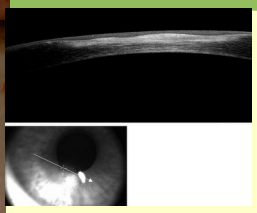 ~~Ciprofloksacyna 4xdz~~ Fluorometolon 3xdz Krople nawilżające 4-5xdz ~~Doksycyklina 1xdz 0,1g~~

Przypadek III

29 letni mężczyzna, użytkownika miesięcznych soczewek kontaktowych z powodu krótkowzroczności niskiego rzędu, z wywiadem zapalenia rogówki w oku lewym przed miesiącem leczonym ofloksacyną, dexamethasonem, tropicamidem i acyklowirem zgłasza się do Szpitalnego Oddziału Ratunkowego w drugiej dobie bólu, światłowstrętu oraz zadrażnienia oka lewego z obecnością ropostka w komorze przedniej. Dolegliwości pojawiły się po jednym dniu noszenia nowych soczewek kontaktowych po miesięcznej przerwie. Centralnie okrągłe owrzodzenie rogówki oraz satelitarne paracentralne w oku lewym. Przebieg leczenia ilustruje tabela poniżej:

Doba leczenia, BCVA	Fotografia przedniego odcinka	OCT rogówki, ważne informacje	LECZENIE
1d BCVA: lppo	 POSIEW wymazu z worka spojówkowego, soczewek kontaktowych oraz płynu od soczewek	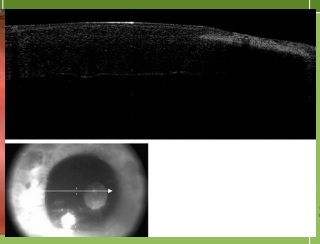	**HOSPITALIZACJA** miejscowo: Wankomycyna co 1h Ceftazydym co 1h Atropina 3xdz ogólnie: Wankomycyna 3xdz 0,5g Ceftazydym 2xdz 1g Doksycyklina 2xdz 0,1g
3d BCVA: lp z 1m		Izolacja: Pseudomonas aeruginosa Antybiogram: Piperacyllin / Tazobactam:Wrażliwy MIC: <=4 Imipenem:Wrażliwy MIC: 2 Meropenem:Wrażliwy MIC: <=0.25 Gentamycin:Wrażliwy MIC: 2 Amikacin:Wrażliwy MIC: <=2 Tobramycin:Wrażliwy MIC: <=1 Ciprofloksacin:Wrażliwy MIC: <=0.25 Lewofloksacyna:Wrażliwy MIC: 0.5 Cefepim:Wrażliwy MIC: 2 Ceftazidime:Wrażliwy MIC: 2	~~Wankomycyna co 1h~~ Ceftazydym co 1h Atropina 3xdz + DEXAMETHASON 4xdz ~~Wankomycyna 3xdz 0,5g~~ Ceftazydym 2xdz 1g Doksycyklina 2xdz 0,1g
6d BCVA: 0,5 cst			WYPIS DO DOMU Ciprofloksacyna co 2h Fluorometolon 4xdz Krople nawilżające 4-5xdz Ciprofloksacyna 2xdz0,5g Doksycyklina 1xdz0,1g
15d BCVA: 0,8 cst		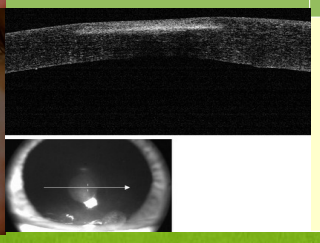	~~Ciprofloksacyna co 2h~~ Fluorometolon 3xdz Krople nawilżające 4-5xdz ~~Ciprofloksacyna 2xdz0,5g~~ ~~Doksycyklina 1xdz 0,1g~~

Przypadki IV, V, VI nie były hospitalizowane – młodzi pacjenci, użytkownicy soczewek kontaktowych miesięcznych. Przebiegi leczenia ilustrują tabele:

Doba leczenia, BCVA	Fotografia przedniego odcinka	OCT rogówki, ważne informacje	LECZENIE
1d BCVA: 0,125		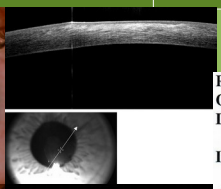 (worek spojówkowy) Rodzaj materiału: ropa Opis: Wyhodowano drobnoustroje: Data zakończenia badania: 17-09-2019 Izolacja: Pseudomonas aeruginosa	KONSULTACJA SOR: Biodacyna co 1h Vigamox co 1h MODYFIKACJA LECZENIA: Ciprofloksacyna co 2h Gentamycyna co 2h +Fluorometolon 4xdz
7d BCVA: 0,8/1,0		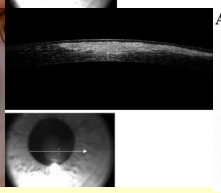 Antybiogram: Piperacyllin / Tazobactam:Wrażliwy Imipenem:Wrażliwy Meropenem:Średniowrażliwy Gentamycin:Wrażliwy Amikacin:Wrażliwy Ciprofloksacin:Wrażliwy Cefepim:Wrażliwy Ceftazidime:Wrażliwy	~~Ciprofloksacyna co 2h~~ ~~Gentamycyna co 2h~~ +Fluorometolon 3xdz Krople nawilżające 4-5xdz

Doba leczenia, BCVA	Fotografia przedniego odcinka		LECZENIE, ważne informacje
W dniu zgłoszenia BCVA: 0,5/0,6 3d BCVA: 0,25cst		(worek spojówkowy) Izolacja: Pseudomonas aeruginosa Antybiogram: Piperacyllin / Tazobactam:Wrażliwy MIC: 8 Imipenem:Wrażliwy MIC: 1 Meropenem:Wrażliwy MIC: <=0.25 Gentamycin:Wrażliwy MIC: <=1 Amikacin:Wrażliwy MIC: <=2 Tobramycin:Wrażliwy MIC: <=1 Ciprofloksacin:Wrażliwy MIC: <=0.25 Lewofloksacyna:Wrażliwy MIC: 0.25 Cefepim:Wrażliwy MIC: 2 Ceftazidime:Wrażliwy MIC: 2	PRZEZ PIERWSZE 4 GODZINY: Ciprofloksacyna co 15 minut Gentamycyna co 15 minut Kolejno bez przerwy nocnej: Ciprofloksacyna co 1h Gentamycyna co 1h Atropina 3xdz Po 24h maść na noc (antyb)
5d BCVA: 1,0 cst			Ciprofloksacyna co1h → co2h Gentamycyna co1h → co2h ~~Atropina 3xdz~~ +Fluorometolon 4xdz Krople nawilżające 4-5xdz ~~maść na noc (antyb)~~
21d BCVA: 1,0	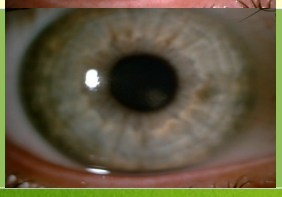	Antybiotykoterapia miejscowa została całkowicie odstawiona w 10. dobie leczenia	~~Ciprofloksacyna co 2h~~ ~~Gentamycyna co 2h~~ ~~Atropina 3xdz~~ +Fluorometolon 3xdz Krople nawilżające 4-5xdz ~~maść na noc (antyb)~~

Przypadek VI – NIESPODZIANKA: *Serratia marcescens*, Gram (–) urzęsiona pałeczka

Doba leczenia, BCVA	Fotografia przedniego odcinka	OCT rogówki, ważne informacje	LECZENIE
1d BCVA: 0,5		(worek spojówkowy) L.p. Organizm: 1 Serratia marcescens Wzrost: NIELICZNY Antybiotyk/Mykostatyk — 1 — MIC/BP LEWOFLOKSACYNA W LEWOFLOKSACYNA (miejscowo) W CIPROFLOKSACYNA W CIPROFLOKSACYNA (miejscowo) W TOBRAMYCYNA (miejscowo) S GENTAMYCYNA (miejscowo) W TRIMETHOPRIM/SULFAMETHOXAZOLE W CEFOTAKSYM W AMOXYCYLINA/KW.KLAWULANOWY i.v. O	na SOR Ciprofloksacyna co 1h Biodacyna co 1h rekonsultacja +Atropina 3xdz przez 3 dni + Fluorometolon 4xdz + Maść z Ofloksacyną na noc
6d BCVA: 1,0 cst		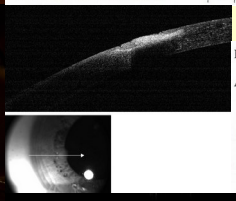 (soczewki kontaktowe) Izolacja: Serratia marcescens Antybiogram: Gentamycin:W Amikacin:W Ciprofloksacin:W Trimetoprim/sulfametoksazol:W Cefotaksym:W Ceftazidime:W	Ciprofloksacyna 6xdz ~~Biodacyna co 1h~~ Gentamycyna 6xdz ~~+Atropina 3xdz 3 dni~~ +Fluorometolon4xdz + Maść antyb na noc Krople nawilżające
21d BCVA: 1,0	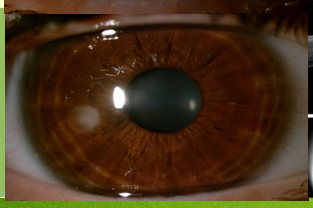	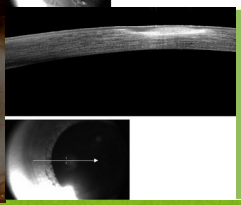	~~Ciprofloksacyna 6xdz~~ ~~Gentamycyna 6xdz~~ + Fluorometolon 4xdz → 3xdz ~~+ Maść z Ofloksacyną na noc~~ Krople nawilżające 4-5xdz

Nasze rekomendacje

U pacjentów z owrzodzeniem rogówki pierwszą czynnością powinno być pobranie wymazu z worka spojówkowego. Warto badaniu mikrobiologicznemu poddać soczewki kontaktowe, płyn do soczewek, pudełeczko na soczewki

U pacjentów z owrzodzeniem rogówki stosujących soczewki kontaktowe *Pseudomonas aeruginosa* powinien być rozważany jako czynnik infekcyjny

W terapii empirycznej ciężkiego zakażenia połączenie wankomycyny i ceftazydymu jest korzystnym rozwiązaniem (liczne doniesienia literaturowe)

W naszej praktyce w dniu otrzymania antybiogramu modyfikowana jest terapia empiryczna i włączany jest miejscowo steryd: DEXAMETHASON 4XDZ

W naszej praktyce stosujemy doksycyklinę ogólnie u pacjentów z malacją rogówki (owrzodzenie/oparzenie) z bardzo dobrym efektem

W odległej terapii utrzymywany jest steryd o średniej mocy, najczęściej fluorometolon z częstością 3 x dziennie przez 3 – 6 miesięcy z bardzo dobrym efektem